doi: 10.13241/j.cnki.pmb.2018.08.033

对称性肢端角化病临床研究 - 附 9 例报道 *

刘 齐[1#] 李 瑾[2#] 沈 波[1] 莫小辉[3] 郭 敏[4] 郭 怡[5△] 谭 飞[3,6△]

（1 湖南省浏阳市人民医院皮肤科 湖南 浏阳 410300；2 解放军第 107 医院 烟台 山东 264000；
3 上海市皮肤病医院（同济大学附属皮肤病医院）上海 200433；4 瑞典卡罗林斯卡医学院 斯德哥尔摩 SE-17176 瑞典；
5 云南省阜外心血管病医院 云南 昆明 650021；6 扬州大学医学院 江苏 扬州 225001）

摘要 目的：报道一组以肢端出现对称性、棕褐色、角化过度性斑片病例，探讨发病原因和治疗方法。**方法：**系统收集自 2012 年 10 月至 2016 年 6 月期间诊疗的以对称性肢端角化性皮损为表现的 9 例患者的临床资料，包括年龄、性别、职业、家族成员情况、临床表现、皮损组织病理学改变、治疗、治疗转归等。**结果：**9 例患者中男 8 例，女 1 例，平均年龄 27.4 岁（13～43 岁），病程 2 个月至 15 年，平均(4.5± 4.3)年。有 1 例男性患者有一同胞姐姐有类似病史。临床主要表现为红褐色角化性斑片，每年 7、8 月开始发病，10 月左右开始缓解并渐完全消退。部分手部有轻度瘙痒不适。皮肤组织病理学检查表现为明显的网篮状角化过度，轻度乳头瘤样增生，真皮浅层血管周围稀疏淋巴细胞浸润。1 例用异维 A 酸治疗短期有效。**结论：**对称性肢端角化病主要以肢端出现对称性角化斑为主，常伴随寻常型鱼鳞病；遗传因素和环境因素在发病中的作用有待阐述；异维 A 酸可作为一种治疗选择。

关键词：对称性肢端角化；寻常型鱼鳞病；异维 A 酸

中图分类号：R751 **文献标识码：**A **文章编号：**1673-6273(2018)08-1556-04

The Clinical Research of Symmetric Acral keratoderma: Nine Cases*

LIU Qi[1#], LI Jin[2#], SHEN Bo[1], MO Xiao-hui[3], GUO Min[4], GUO Yi[5△], TAN Fei[3,6△]

(1 Department of Dermatology, The People's Hoapital of Liuyang, Liuyang, Hunan, 410300, China;
2 The 107 Hospital of PLA, Yantai, 264000, China; 3 Shanghai Skin Disease Hospital, Shanghai, 200433, China;
4 Karolinska Institute, Stockholm, SE-17176, Sweden; 5 Yunnan Fuwai Cardiovascular Hospital, Kunming, Yunnan, 650021, China;
6 Medical College of Yangzhou University, Yangzhou, Jiangsu, 225001, China)

ABSTRACT Objective: To report nine patients who presented symmetric keratosis on the acral extremities and to investigate the clinic opathologic features, denomination, aetiological agent and therapeutic method. **Methods:** Nine patients characterized by symmetrical acrokeratoderma were collected from outpatients from October 2012 to June 2016 in the Department of Dermatology. General information on the age, sex, profession, family history of patients were documented. All patients underwent clinical and histopathological examinations and were followed up for the assessment of treatment efficiency. **Results:** Among these patients, 8 were males and 1 were females, ranging in age from 13 to 43 years, with duration of disease varying from 2 months to 5 years (mean course 1.5± 1.2 years). A man and his sister had the similar disease history. All 9 patients had brownish-black plaques distributed symmetrically over dorsum of hand and feet with variable involvement of wrist, flexural surface of ankles, elbow, shin and knee joint. Typically whitish maceration of the lesions was seen after immersing in water. The disease showed exacerbation in July with spontaneous resolution in October. Histopathological examination showed basket weave hyperkeratosis, papilloma hyperplasia, irregular acanthosis and papillary dermal perivascular infiltrate of lymphohistiocytes. Isotretinoin appeared to provide symptomatic improvement in the short term for one case. **Conclusions:** Symmetric acral keratoderma may represent a new entity clinically characterized by symmetrical acrokeratoderma. This disorder is frequently associated with ichthyosis vulgaris. The genetic and environmental factors involved in disease causation needs to be elucidated in future. Isotretinoin is a choose for therapy.

Key words: Symmetrical acrokeratoderma; Ichthyosis vulgaris; Acitretin

Chinese Library Classification(CLC): R751 Document code: A

Article ID: 1673-6273(2018)08-1556-04

---

* 基金项目：国家自然科学基金项目（81502738）；上海市科委项目（15ZR1436900）；上海卫计委重点学科项目（12GWZX0902）

作者简介：刘齐（1976-），男，副主任医师，硕士，主要研究方向：皮肤病临床影像与病理，电话：18229957618，E-mail: pifubingli@126.com
李瑾（1978-），女，主治医师，硕士，主要研究方向：皮肤美容，E-mail: 114998813@qq.com
为共同第一作者
△ 通讯作者：谭飞，医学博士，博士后，副主任医师，研究生导师，研究方向：代谢性皮肤病发病机制研究，E-mail: tanfeitrue@126.com
郭怡，硕士，主治医师，英国皇家内科医师学会会员，研究方向：心血管急危重症的诊治，E-mail: 22459402@qq.com

（收稿日期：2017-11-25 接受日期：2018-01-07）

前言

自 2008 年姜祎群等[1]报道对称性肢端角化病以来，国内和国际上相关与类似描述病例报道与研究逐渐增多[2-4]。本病临床以肢端，主要是手、足背出现褐色角化性皮损为主要特征，浸入水中后皮损变白，夏天出现皮疹，冬天皮疹可自行消退，多无自觉症状。病理上多表现为角化过度，棘层肥厚；真皮浅层毛细血管扩张，特异性不强。治疗上，报道中有多种方法，比如抗真菌治疗、润肤疗法等，但是多效果不佳[5]。该病发病机制仍不明确，且其是否为一类新的疾病仍存在争议，给临床的诊断和治疗带来困扰[6-9]。该病相对少见，为进一步探查其临床特征，指导临床诊疗，我科门诊收集了自 2012 年 10 月至 2016 年 9 月期间诊疗的 9 例主要表现为肢端出现对称性、棕褐色、角化过度性斑片，组织病理表现为表皮角化过度的患者，复习相关类似临床表现报道文献并分析临床资料；相关研究结果报告如下。

1 临床资料

1.1 一般资料

9 例患者中男 8 例，女 1 例，平均年龄 27.4 岁（13～43 岁），初始发病年龄 22.1 岁（13～37 岁）。病程 2 个月至 15 年，平均(4.5± 4.3)年。具体如表 1 所示。

1.2 临床表现

9 例患者中均无糖尿病、肺结核、类风湿关节炎、肿瘤等系统疾病，均有双手背受累且为最严重部位，其他受累部位包括足背、指趾伸侧、腕踝周、肘膝伸侧、髋，均表现红褐色角化性斑片；每年 7、8 月开始发病，浸水后变白、起皱，易被剥除，10 月左右开始缓解并逐渐完全消退。部分患者手部有轻度瘙痒不适，余无明显自觉症状。所有患者均有全身皮肤干燥，四肢伸侧为主粘着性多角形鳞屑，呈冬轻夏重，即寻常型鱼鳞病表现。有 1 例男性患者有一同胞姐姐有类似病史，5 年左右自愈，有经常使用保湿霜习惯，查体亦有寻常型鱼鳞病表现（如图 1 所示）。

1.3 实验室检查

患者皮肤组织病理学检查均表现为明显的网篮状角化过度，轻度乳头瘤样增生，真皮浅层血管周围稀疏淋巴细胞浸润（如图 2 所示）。取手腕皮损例行真菌镜检，4 例找到马拉色菌孢子。

2 结果

对检出马拉色菌孢子的 4 例患者 1 例口服伊曲康唑，3 例外用酮康康乳膏均无效，1 例 13 岁男性外用过卡泊三醇乳膏无效，改口服异维 A 酸联合外用尿素乳膏 10 天后显效，其余选择不治疗或仅外用保湿霜，效果不明显；其中 1 例为医务人员，现病史已 11 年，随访 9 年无明显自发缓解。

表 1 9 例对称性肢端角化病临床情况

Table 1 Clinic Information of 9 Cases

序	Sex	Age	Primary Age	Duration	Occupation	Location	Ichthyosis	Family History	Therapy			
									Humectants	Acitretin	Combination Therapy	Antimycotic Therapy
1	男	35	32	3 年	全科医师	手足肘膝腕踝	有	无	无效	未用	未用	无效
2	男	26	20	6 年	自由职业	手足肘膝腕踝	有	无	未用	未用	未用	未用
3	女	43	37	6 年	主妇	手足肘膝腕踝	有	无	无效	未用	未用	无效
4	男	21	15	6 年	商人	手足肘膝腕踝	有	有（自愈）	无效	未用	未用	未用
5	男	35	34	1 年	无	手足肘膝腕踝髋	有	无	未用	未用	未用	未用
6	男	17	15	2 年	学生	手足肘膝腕踝	有	无	未用	未用	未用	未用
7	男	13	13	2 月	学生	手背、腕	有	无	-	-	显效	未用
8	男	32	17	15 年	商人	手腕踝周	有	无	未用	无效	未用	未用
9	男	17	16	1 年	学生	双手背、腕周	有	无	未用	未用	未用	无效

3 讨论

对称性肢端角化病由姜祎群[1]、Fan YM[10]、Liu Z[11]等报道并命名，而后朱晓浚[12]等描述的 16 例表现为色素性对称性肢端角化性皮损患者，并提出其可能为一种新的肢端角化病，而后田歆[13]等以季节性对称性肢端角化症 29 例临床分析报道，作者认为此类表现为对称性肢端角化，明显季节性皮损的疾病，虽然有可能为一种新出现的或未报道的皮肤病，但其临床表现和组织病理学特点都与进行性对称性红斑角皮症有极度的吻合，更倾向于本类疾病为进行性对称性红斑角皮症的一种

图 1 对称性肢端角化病皮损

Fig.1 Symmetrical Acrokeratoderma Skin Lesions

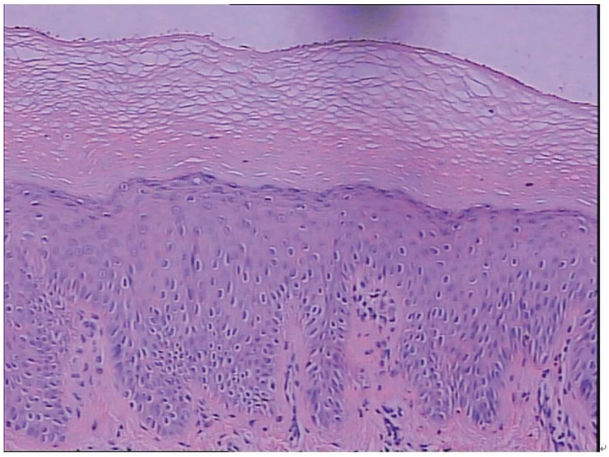

图 2 对称性肢端角化病病理图

Fig. 2 Symmetrical Acrokeratoderma Histopathological Examination

亚型。国外也有类似病例报道[14]。而刘超[15]等报道 31 例类似病例，建议以 " 季节性获得性对称性色素性肢端苔藓样角化病 " 命名更能全面准确地反应其临床特点。随后李常兴等[16-18]报告 62 例类似患者，并对其中 17 例临床病理特点进行总结如下：(1)本病好发于中青年男性；(2)患者多无自觉症状，皮损为对称性角化过度的棕褐色或棕红色斑疹、斑丘疹，界限清楚，无浸润，皮肤浸水后变白，干燥后恢复原状；(3)皮损好发于肢端，对称性分布于手腕、手掌背、指背、掌侧缘、踝部、膝部及肘部；(4)皮损呈明显季节性变化，夏季发作，冬天自然缓解；(5)组织病理学特点：表皮网篮状角化过度，棘层肥厚；真皮浅层毛细血管扩张，管周可见少量淋巴细胞浸润，汗腺丰富，汗管扩张。在年龄、性别、皮损部位、季节性变化和组织病理上，本组 9 例与以上报道基本一致。与多数报道其为获得性相异，我们病例中 1 例男性患者有一同胞姐姐有类似病史，这部分支持田歆[5]更倾向于本类疾病为进行性对称性红斑角皮症的一种亚型，提示其发病可能存在遗传基础。但其姐姐 5 年左右自愈，这与进行性对称性红斑角皮症又迥然不同。刘超[15]等报道 31 例类似病例中，亦有 3 例未干预，随访 2 例自愈，1 例自然好转。因此，我们更倾向于其为一新的疾病。虽然季节性获得性对称性色素性苔藓样肢端角化病，更能全面准确地反应绝大多数类似病例临床病理特点，但该命名冗长不便于交流，同时该病是否完全获得性尚值得商榷，另外色素性角化在其它肢端角化疾病中也一样存在，因此提出 " 季节性对称性肢端角化病 " 命名更为简洁并能体现其临床特点与同行商榷。

我们查阅的文献看，除袁柳风等[19]报道 1 例对称性肢端角化病合并血管炎外，其余均无合并系统疾病，预后良好。但其病因与机制目前尚不清楚[20,21]。部分研究表明对称性肢端角化病皮损中脂肪酸结合蛋白 5，过氧化物还原酶 I 与胞质链接相关蛋白 1 内皮蛋白及兜甲蛋白中表达上升，分别参与角质形成细胞异常分化、过度增殖与屏障功能受损过程[22-24]，而二氢硫辛酰胺脱氢酶表达下调[20]，提示存在能量代谢失衡。李常兴等[18]应用无创性皮肤生理功能测试仪对 17 例对称性肢端角化病患者皮损进行检测评价，与 20 例健康对照者比较，发现角质层含水量、皮脂含量降低，而经表皮水分流失增加。我们诊疗的 9 例均合并鱼鳞病，多数文献亦报道该病有合并鱼鳞病，多数报道口服维甲酸联合保湿治疗有不同程度疗效，我们诊疗 1 例口服异维 A 酸联合尿素乳膏外用短期疗效显著，或提示本病与鱼鳞病发病可能存在部分相同发病基础。

检阅文献发现吴铁强等[25]曾报道皮肤垢着病样马拉色菌感染临床表现与对称性肢端角化病部分类似，均有与花斑癣类似的季节性差异。文献报道直接镜检也可部分检出马拉色菌孢子，朱晓浚[12]等在 16 例表现为色素性对称性肢端角化性皮损患者皮损活检组织内均未发现马拉色菌孢子，故认为患者皮损检出马拉色菌属继发于皮肤病变，而不是引起皮损的病因。我们诊疗的病例中有 4 例可检出马拉色菌孢子，但抗真菌治疗无效，因此怀疑可能其为诱发因素。

该病季节性差异显著，多于夏季炎热时发病，有作者[15]发现所有患者居住在我国南方或者东南沿海地区时发病。当保持皮损干燥凉爽后，不论是否接受治疗，皮损均减轻或消退；所有复发患者均未很好地保持干燥凉爽。由此推测炎热潮湿气候可能是本病重要诱发因素之一，迄今北方罕见报道似乎也支持此点。

参 考 文 献(References)

[1] 姜祎群，曾学思，薛燕宁，等.对称性肢端角化病 -- 一种新命名的皮肤病[J].临床皮肤科杂志, 2008, 37(7): 428-430

Jiang Yi-qun, Zeng Xue-si, Xue Yan-ning, et al. Symmetric acral keratoderma:a newly described skin disease [J]. Journal of Clinical Dermatolgy, 2008, 37(7): 428-430

[2] Hü lya Nazik, Selçuk Nazik, Feride Gül Çoban, et al. Sporadic and familial cases of aquagenic keratoderma [J]. J Dermatol Case Rep, 2016, 10(1): 10-13

[3] Georgi Tchernev, Kristina Semkova, José Carlos Cardoso, et al. Aquagenic keratoderma: Two new case reports and a new hypothesis [J]. Indian Dermatol Online J, 2014, 5(1): 30-33

[4] Gisela Torres, Ramona Behshad, Amy Han, et al. "I FORGOT TO SHAVE MY HANDS": A CASE OF SPINY KERATODERMA[J].J Am Acad Dermatol, 2008, 58(2): 344-348

[5] Marie-Claude Houle, Rola Al Dhaybi, Antranik Benohanian. Unilateral aquagenic keratoderma treated with botulinum toxin A[J]. J Dermatol Case Rep, 2010, 4(1): 1-5

[6] Christopher M. Allan, Shiri Procaccia, et al. Palmoplantar keratoderma in Slurp2-deficient mice[J]. J Invest Dermatol, 2016, 136(2): 436-443

[7] Juliane C. Lessard, Pierre A, et al. Keratin 16 null mice develop palmoplantar keratoderma, a hallmark feature of pachyonychia congenita and related disorders [J]. J Invest Dermatol, 2012, 132(5): 1384-1391

[8] Jae Yeol Lee, Sung-Il In, Hyon J Kim, et al. Hereditary Palmoplantar Keratoderma and Deafness Resulting from Genetic Mutation of Connexin 26[J]. J Korean Med Sci, 2010, 25(10): 1539-1542

[9] M.L. Lovgren, M.A. McAleer, A.D. Irvine, et al. Mutations in desmoglein 1 cause diverse inherited palmoplantar keratoderma phenotypes: implications for genetic screening [J]. Br J Dermatol, 2017, 176(5): 1345-1350

[10] Fan YM, Li SF, Yang YP, et al. Is acquired symmetrical acrokeratoderma a new dermatosis Two case reports and Chinese literature review[J]. Int J Dermatol, 2010, 49(6): 647-652

[11] Liu Z, Zhou Y, Chen RY, et al. Symmetrical acrokeratoderma: A peculiar entity in China Clinicopathologic and immunopathologic study of 34 new cases[J]. J Am Acad Dermatol, 2014, 70(3): 533-538

[12] 朱晓浚,李希清,杨容青,等. 表现为色素性对称性肢端角化性皮损的一组患者临床分析[J].中华皮肤科杂志, 2008, 41(8): 539-541
Zhu Xiao-jun, Li Xi-qing, Yang Rong-qing, et al. Clinical analysis on a group of cases characterized by pigmented symmetrical acrokeratoderma [J]. Chinese Journal of Dermatology, 2008, 41(8): 539-541

[13] 田歆,周欣,张三泉,等. 季节性对称性肢端角化症 29 例临床分析[J].中国麻风皮肤病杂志, 2009, 25(9): 668-669
Tian Xin, Zhou Xin, Zhang San-quan, et al. Clinical analysis on 29 cases with seasonal symmetrical acrokeratoderma[J]. China journal of Leprosy and Skin Diseases, 2009, 25(9): 668-669

[14] Vinay K, Sawatkar GU, Saikia UN, et al. Symmetrical acrokeratoderma: a case series in Indian patients [J]. Orphanet J Rare Dis, 2016, 11(1): 156

[15] 刘超,唐智慧,曾海燕,等.季节性获得性对称性色素性苔藓样肢端角化病 31 例临床分析[J].昆明医科大学学报, 2013, (6): 127-130
Liu Chao, Tang Zhi-hui, Zeng Hai-yan, et al. Clinical Analysis of 31 Patients with Seasonal Acquired Symmetric Pigmentary and Lichenoid Acrokeratoderma [J]. Journal of Kunming Medical University, 2013, (6): 127-130

[16] 李常兴,韩春雷. 对称性肢端角化病 62 例临床分析[J].中华皮肤科杂志, 2013, 46(7): 505-506
Li Chang-xing, Han Chun-lei. Clinical analysis on 62 cases with symmetrical acrokeratoderma [J]. Chinese Journal of Dermatology, 2013, 46(7): 505-506

[17] 李常兴,韩春雷. 对称性肢端角化病临床病理分析[J].中华病理学杂志, 2013, 42(8): 549-550
Li Chang-xing, Han Chun-lei. Clinical and pathological analysis of symmetric acral keratosis [J]. Chinese Journal of Pathology, 2013, 42(8): 549-550

[18] 李常兴,李红杏,官飞凤,等. 对称性肢端角化病患者皮肤屏障功能及其意义[J].广东医学, 2015, 36(21): 3340-3341
Li Chang-xing, Li Hong-xing, Guan Fei-feng, et al. Skin barrier function in patients with symmetrical acral keratosis and its significance[J]. Guangdong Medical Journal, 2015, 36(21): 3340-3341

[19] 袁柳风,李光,齐淑贞,等.对称性肢端角化病合并血管炎 1 例[J].中华皮肤科杂志, 2009, 42(10): 727
Yuan Liu-feng, Li Guang, Qi Shu-zhen, et al. Symmetrical acral keratosis complicated with vasculitis: a report of 1 cases [J]. Chinese Journal of Dermatology, 2009, 42(10): 727

[20] 杨珮珮,彭晶,于作忠,等.对称性肢端角化病皮损中脂肪酸结合蛋白 5 及二氢硫辛酰胺脱氢酶表达 [J]. 中华皮肤科杂志, 2015, 48(12): 844-848
Yang Pei-pei, Peng Jing, Yu Zuo-zhong, et al. Expressions of fatty acid binding-protein 5 and dihydrolipoamide dehydrogenase in skin lesions of symmetrical acrokeratoderma [J]. Chinese Journal of Dermatology, 2015, 48(12): 844-848

[21] Chen P, Sun S, Zeng K, et al. Exome sequencing identifies a TCF4 mutation in a Chinese pedigree with symmetrical acralkeratoderma [J]. Journal of the European Academy of Dermatology & Venereology Jeadv, 2017, 9(18)[Epub ahead of print]

[22] 于作忠,程云龙,盛萍.对称性肢端角化病皮损中 PrxI 和 CLASP1 的表达[J].中国麻风皮肤病杂志, 2016(3): 139-142
Yu Zuo-zhong, Chen Yun-long, Sheng Ping. Expression of peroxiredoxin I and cytoplasmic linker associated protein 1 in lesions of symmetrical ac-rokeratoderma [J]. China Journal of Leprosy and Skin Diseases, 2016(3): 139-142

[23] 李荣华,官飞凤,李笑梅.内皮蛋白及兜甲蛋白在对称性肢端角化病中的表达及意义[J].实用医学杂志, 2016, 32(21): 3573-3576
Li Rong-hua, Guan Fei-feng, Li Xiao-mei. Expression and significance of endothelial protein pocket protein in symmetric acral keratosis [J]. The Journal of Practical Medicine, 2016, 32 (21): 3573-3576

[24] Li CX, Wen J, Zeng K, et al. Ultrastructural study of symmetrical acral keratoderma[J]. Ultrastruct Pathol, 2014, 38(6): 420-424

[25] 吴铁强,顾有守.皮肤垢着病样马拉色菌感染 16 例分析[J].中华皮肤科杂志, 2008, 38(8): 526-527
Wu Tie-qiang, Gu You-shou. Analysis of 16 cases of Malassezia infection like cutaneous dirtadherent disease [J]. Chinese Journal of Dermatology, 2008, 38(8): 526-527