doi: 10.13241/j.cnki.pmb.2020.12.039

15 例多发性骨髓瘤早期误诊临床探究及启示 *

吴 菲[1] 单 鹏[1] 贺学姣[1] 郑 辉[1] 刘 淼[2]

（1 中国科学技术大学附属第一医院检验科 安徽 合肥 230001；2 安徽医科大学 安徽 合肥 230032）

摘要 目的：总结分析多发性骨髓瘤（Multiple Myeloma，MM）的临床资料和实验室特点，增强对该病的认识，降低漏诊和误诊率。**方法：**对 15 例确诊 MM 患者的临床资料和实验室数据进行回顾性分析。**结果：**15 例确诊的 MM 患者中，贫血 13 例，肾功能损害 10 例，骨痛和骨骼疾患 3 例，肺部感染 1 例，颅内占位 1 例，全血细胞减少 1 例，升主动脉扩张 1 例，以贫血、肾功能受损和骨折骨痛最多见。骨髓细胞学检查可见浆细胞比例增高，形态呈多样化，可见双核、多核的骨髓瘤细胞。X 线或 CT 检查可见多发性虫蚀样及穿凿样骨质破坏影，密度低，边界清或不清，甚至出现病理性骨折。血清免疫固定电泳检出 M 蛋白。**结论：**多发性骨髓瘤多见于中老年人，随人口老龄化发病率逐年上升，其临床表现复杂多样，引起贫血、感染、肾功能损害、骨痛、病理性骨折，甚至局部肿物或占位等罕见临床症状，缺乏特异性，常造成误诊，在实际工作中临床工作人员应加强对 MM 的认识，掌握其临床表现的复杂特点，对异常的实验室检查结果应加以综合分析，使多发性骨髓瘤能够得到及时确诊和治疗。

关键词：多发性骨髓瘤；实验室诊断；贫血；误诊

中图分类号：R733；R730.43 **文献标识码：**A **文章编号：**1673-6273(2020)12-2375-05

Clinical Exploration and Inspiration of Early Misdiagnosis of 15 Cases of Mutiple Myeloma*

WU Fei[1], SHAN Peng[1], HE Xue-jiao[1], ZHENG Hui[1], LIU Miao[2]

(1 Clinical Laboratory, The First Affiliated Hospital of USTC, Hefei, Ahui, 230001, China;

2 Anhui Medical University, Hefei, Anhui, 230032, China)

ABSTRACT Objective: To summarize and analyze the clinical data and laboratory characteristics of Multiple Myeloma (MM), to enhance the understanding of the disease, and to reduce the rate of missed diagnosis and misdiagnosis. **Methods:** The clinical and laboratory data of 15 MM patients were analyzed retrospectively. **Results:** Among 15 cases, 13 were anaemia, 10 were renal insufficiency, 3 were bone pain and bone disease, 1 was lung infection, 1 was intracranial occupying, 1 was pancytopenia, 1 was ascending aorta dilation, most of which were anaemia, renal function impairment and fracture together with bone pain. Bone marrow cytology showed that the proportion of plasma cells was increased, and the morphology was diversified. X-ray examination showed multiple wormlike and chiseled bone destruction shadow, low density, clear or unclear boundary, and even pathological fracture. **Conclusion:** Multiple myeloma is more common in middle-aged and elderly people, and the incidence rate of aging is increasing year by year. Its clinical manifestations are complex and diverse, causing rare clinical symptoms such as anemia, infection, renal function damage, bone pain, pathological fracture, and even local tumor or space occupying, which are often misdiagnosed due to lack of specificity.In the practical work, the clinical staff should strengthen the understanding of MM, master the complex characteristics of its clinical manifestations, and make a comprehensive analysis of the abnormal laboratory examination results, so that MM can be diagnosed and treated in time.

Key words: Multiple Myeloma(MM); Laboratory diagnosis; Anemic; Misdiagnosis

Chinese Library Classification(CLC): R733; R730.43 Document code: A

Article ID: 1673-6273(2020)12-2375-05

前言

多发性骨髓瘤（multiple myeloma，MM）是克隆性浆细胞株在骨髓内异常增生的恶性血液系统疾病，常发生在中老年人群。该病临床特征复杂、表现多样、起病隐匿且缺乏特异性，导致全身多个系统的组织器官功能障碍，容易造成误诊或漏诊，从而延误及时治疗 [1-3]。有文献报道该病 2009 年误诊率高达 65.17%[4]，2013 年误诊率为 56.44%[5]。由于骨髓瘤细胞大量的增生、浸润不同组织部位，且伴有单克隆免疫球蛋白或轻链过度分泌，MM 患者正常的造血功能受抑制，这些复杂的病理变化导致患者出现贫血、肾脏功能损害、多发性溶骨性损害或多部位的骨质疏松、反复感染、高钙血症[6]等一系列多样的临床表

* 基金项目：安徽省自然科学基金项目(1708085MH231)

作者简介：吴菲（1984-），女，硕士，主管检验师，研究方向：医学免疫学，血液病学，

电话：0551-62283162，E-mail: gaoqing3303@163.com

（收稿日期：2020-02-06 接受日期：2020-02-28）

现。多发性骨髓瘤的临床表现虽然是比较多样化的，但是典型多发性骨髓瘤的实验室诊断并不困难，患者血清异常球蛋白增多，血清免疫固定电泳中检出 M 蛋白，骨髓涂片染色检查异常浆细胞增多大于 10%，就可以诊断为 MM[7-9]。本文作者回顾了 15 例首诊误诊病人的临床资料，总结了实验室结果，分析了误诊、漏诊的原因，今后应加强各学科对 MM 病因、病理学和临床表现症状的认识，提高 MM 的首诊正确率，避免误诊和漏诊，及时有效地救治 MM 患者。

1 对象和方法

1.1 研究对象

2019 年 1 月至 2020 年 3 月本院收治 118 例多发性骨髓瘤患者，其中有 15 例患者，初诊入我院肾脏科、骨科、心脏外科、呼吸内科、肿瘤介入科治疗。患者年龄 25~84 岁，40 岁以下 1 例。其中男 9 例，女 6 例，男女比例 3:2。患者多有高血压、糖尿病、冠心病、骨质疏松、骨质增生等老年常见疾病。此 15 例患者单有或合并有 MM 的多种临床症状，如贫血(血红蛋白含量 54~113g/L)、肾功能损害(血清尿素氮、血清肌酐、血尿酸指标异常增高、尿蛋白阳性)、骨痛(腰骶痛、胸痛、肋骨痛、四肢痛和肩胛痛)等。15 例初诊误诊患者在上述科室入住治疗后效果不佳，经过血液科和首诊科室会诊及完善实验室各项检查，均符合国内多发性骨髓瘤的诊断标准[10]。

1.2 方法

回顾性分析 15 例 MM 患者入院的首发疾病症状特点、首诊住院科室及误诊情况，外周血及骨髓细胞学涂片检查，血细胞分析、血沉、血清尿素氮、肌酐、尿酸、血清球蛋白、白球比、血清钙、磷、血清蛋白电泳、免疫固定电泳等实验室检查结果，以及骨痛患者的 X 片或 CT 检查结果。

2 结果

2.1 多发性骨髓瘤患者的临床资料

① 年龄：15 例患者中，<40 岁 1 例，41~50 岁 2 例（7.9%），51~60 岁 1 例（26.3%），61~70 岁 6 例（36.8%），71~84 岁 5 例（29.0%）。

② 临床症状：在 15 例患者中，大多数以贫血为主要临床表现，其次为肾功能损害、骨痛、骨折，少数为反复感染。15 例患者中，以肾功能衰竭入住肾内科的 7 例，以骨骼疼痛和骨折住骨科的 4 例，以全血细胞减少入住血液科的 1 例，以肺部感染入住呼吸内科的 1 例，以颅内占位入住肿瘤介入科的 1 例，以主动脉扩张入住心脏外科的 1 例。

③ 血象：在 15 例患者中，13 例患者血红蛋白(HB)含量减低，白细胞计数(WBC)、红细胞(RBC)、血小板(PLT)正常或不同程度减低，在免疫球蛋白(IgG)型 MM 由于明显的高球蛋白血症，骨髓涂片可见红细胞呈缗钱状排列。见图 1a, b。

④ 骨髓象：骨髓瘤细胞异常增生大于 10%，形态异常且呈多样化，可见双核、多核的骨髓瘤细胞。见图 2 a, b。

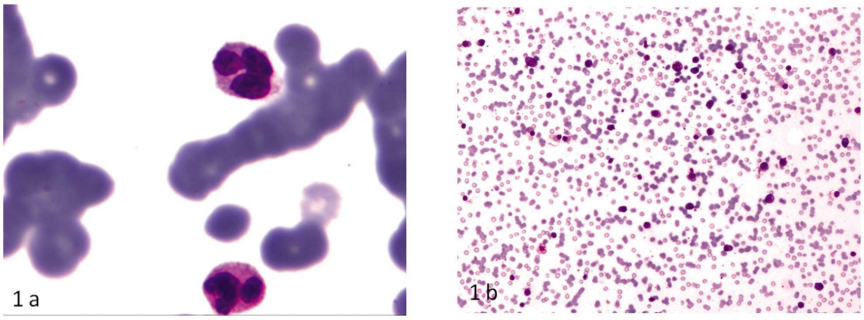

图 1 红细胞缗钱状排列

Fig. 1 Red Blood Cell Arrangement

⑤ 免疫固定电泳：M 蛋白检出率高，并可协助 MM 分型，见图 3 a, b。

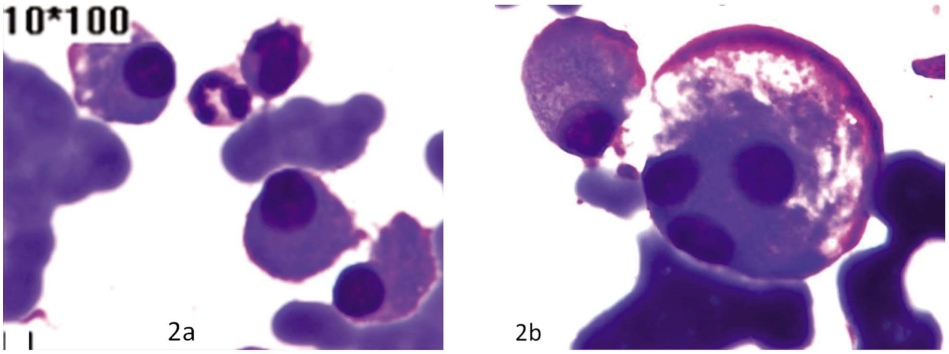

图 2 骨髓涂片中的骨髓瘤细胞

Fig. 2 Myeloma cells in bone marrow smear

2.2 MM 实验室检测结果

见表 1。

2.3 影像学检查

X 线或 CT 检查患者骨质疏松，并可见多发点片状、穿凿

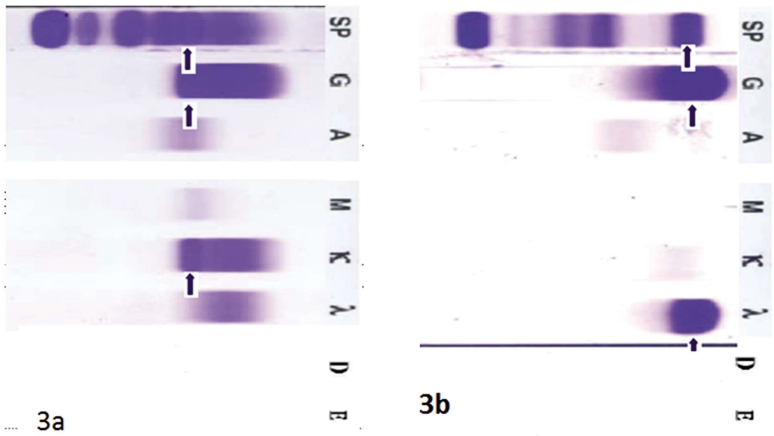

图 3 血清免疫固定电泳

Fig. 3 Serum immunofixation electrophoresis

注:图 3a:IgGκ 轻链区可见单克隆区带;图 3b:IgGλ 轻链区可见单克隆区带

Note: Fig. 3a: Monoclonal band can be seen in the light chain region of IgGκ; Fig. 3b: A monoclonal band can be seen in the light chain region of IgGλ

表 1 MM 主要实验室检测结果

Table 1 laboratory outcomes of MM

Categories	Abnormal cases	Ratios(%)
Erythrocytopenia	14	93.33
Anemia	13	86.67
Coins like red blood cells	13	86.67
Proportion of marrow plasma cells(>10%)	13	86.67
Protoplasmic cell	13	86.67
Renal insufficiency	6	40.0
High blood calcium level	1	6.67

样、虫蚀状骨质破坏,密度低或者不均,边界清或不清,甚至出现病理性压缩性骨折。见图 4 a, b。对临床疑似 MM 的患者,如 X 线及 CT 仍不能明确判断的,应行 MRI 检查。因为 MRI 针对发现骨质破坏更加敏感,可观性更强[11-15]。

3 讨论

3.1 发病情况及发病特点

MM 是浆细胞恶性增殖性血液系统疾病, 发病率约 1/10 万,约占所有血液系统肿瘤的 10%,发病年龄以 40~70 岁为最多(占 80%),30 岁以下少见,男女比例约为 2:1[6]。由于克隆性浆细胞无节制地在骨髓组织中异常增生和浸润,且分泌出大量的单克隆免疫球蛋白或其片段(M 蛋白)[16],主要为 IgG、IgA、IgD、IgE 或 B-J 蛋白(游离的单克隆性 κ 或 γ 轻链)过度增生,使正常免疫球蛋白受抑减少, 导致相关的组织损伤或器官病变。因此,MM 具有其典型且又多种多样的临床表现,常有剧烈骨痛、骨质疏松、病理性骨折、贫血、血小板减少、肾功能不全或衰竭、反复感染和高钙血症[16]等多系统多脏器表现,故特异性差,造成对 MM 诊断的疏忽和困难[17-20]。

3.2 首诊症状及入院科室分析

骨痛:以腰骶疼痛、四肢关节痛、肋骨痛、胸背肩胛痛及活动受限为临床表现就诊,误诊为骨质疏松、肋间神经痛、椎体压缩性骨折等疾病,首诊入住骨科。骨痛及溶骨性病变是 MM 早期症状,部位以腰骶部多见。骨痛是由于当骨组织受到骨髓瘤细胞的浸润破坏时,瘤细胞分泌破骨细胞活性因子,从而激活骨组织破骨细胞活性、并抑制成骨细胞活性,导致骨痛和骨质

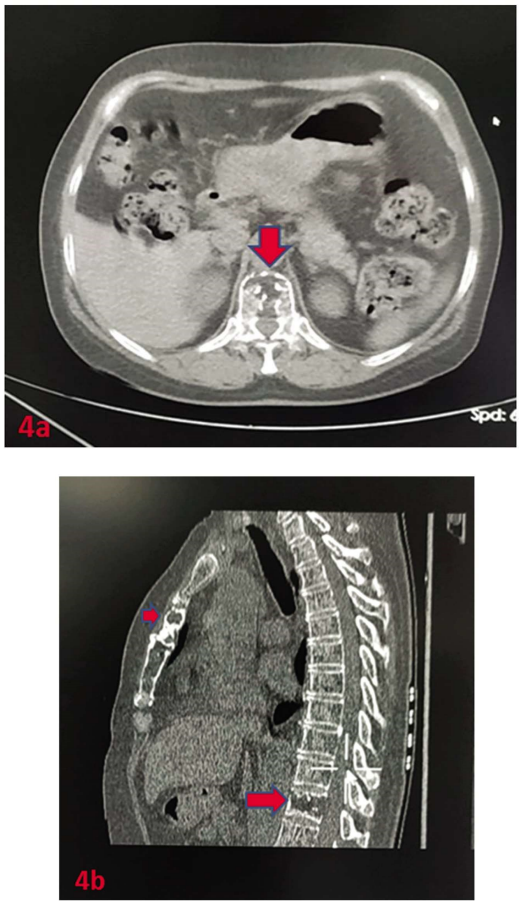

图 4 骨髓瘤患者胸廓 CT

Fig. 4 Thoracic CT scan of a patient with myeloma

注:胸骨中段及胸椎柱体各见穿凿样骨质破坏影,密度欠均,边缘尚清。

Note: There were osteoclastic figures with low density and clear margin in the middle part of the sternum and the column of the thoracic vertebrae.

溶解破坏,X 线或 CT 检查可表现为骨质疏松和溶骨性改变,患者可出现病理性骨折。多发性骨髓瘤患者骨痛大约占 90%左右，但早期 MM 患者经 X 线或 CT 检查显示具有溶骨性改变的并不多见[21-25]。

贫血:以贫血貌、出血就诊,误诊为贫血。原因在于恶性浆细胞在骨髓中的异常过度增生,因此骨髓的正常造血微环境受损,造血功能遭抑制,进而引发贫血和白细胞数、血小板数减少,此外患者如合并肾功能不全使促红细胞生成素减少,红系增生相对受抑制,同时红细胞自身寿命缩短,加重贫血;患者营养不良、感染等情况亦可造成贫血[26]。贫血可见于大多数患者,大概占 90%,早期较轻,晚期较重,随病情的进展逐渐加重[27,28]。血细胞实验室检测主要表现为正细胞正色素性贫血,少数表现为大细胞或小细胞贫血,红细胞数、白细胞数和血小板数正常或减少。外周血涂片中 RBC 重叠排列呈缗钱状常见,由于骨髓瘤细胞分泌的大量免疫球蛋白在表面沉积附着，中和了 RBC 表面的电荷,减少了 RBC 表面的斥力,导致红细胞易于聚集[29],因而使血沉明显加快。贫血是多发性骨髓瘤的一个最常见的临床表现，在 15 例患者中，贫血患者有 13 例占总病例数的 86.67%，大多为正细胞性贫血，由于 IgG 型在 MM 中占大多数,因此大多数患者血沉增快,且血涂片和骨髓涂片中可见红细胞呈缗钱状排列。

肾功能异常:以蛋白尿或肾功能损害等就诊,误诊为肾功能不全。主要原因是过量轻链自肾小球滤过后又由肾小管重吸收并沉积于肾小管上皮,损害肾小管功能,并造成蛋白管型阻塞,肾单位受损,此外高血钙、高尿酸血症等均可导致肾脏损害，临床对这部分患者往往较多单一关注肾功能相关检查,而忽略了 MM 导致早期肾功能损害的可能,待明确诊断后,有些患者病程已发展到中晚期,治疗效果较差[30-34]。

以感染,肺炎就诊,误诊为老年性感染或呼吸系统疾病。由于异常的浆细胞恶性增生导致正常免疫球蛋白减少,因此导致机体免疫功能减低引起反复感染[35,36]。

其他症状:瘤细胞浸润和淀粉样变导致肝脾肿大;单克隆免疫球蛋白浓度明显增高易导致高黏滞综合症且血清难以析出;骨髓瘤浸润心血管组织导致冠心病、心衰;瘤细胞浸润颅内导致占位性改变;凝血功能障碍、血小板减少可导致出血[37]。

3.3 辅助检查协助正确诊断

完善检查后确诊 MM 15 例初诊患者入院治疗后，部分治疗效果欠佳,通过逐步完善各项实验室检查,并和其他学科尤其是血液科会诊从而最终诊断为 MM。骨髓涂片及骨髓活检为首要确诊方法,采取骨髓穿刺涂片行细胞形态学检查,大都可见红细胞缗钱状排列,13 例患者骨髓涂片中骨髓瘤细胞或异常的浆细胞比率超过 10%,且可见双核、多核、核幼浆深染及火焰状瘤细胞等形态,是 MM 的重要特征。2 例患者的浆细胞比例不高,但仍可见少许形态异常的浆细胞,这可能是由于患者处在疾病早期，骨髓瘤细胞呈灶性分布,分散于血细胞和脂肪细胞间,因此局部的采样不易抽取到瘤细胞,此时可以行多部位骨穿[38],或选择受稀释或干抽影响较小的骨髓活检方式,以提高判断骨髓基质情况的准确度。

另外还有其他一些检查有助于 MM 的诊断：血清蛋白电泳可见染色浓而密集、单峰突起的 M 蛋白，为异常球蛋白增生,同时正常免疫球蛋白减少;免疫组化分析:骨髓瘤细胞常表达 CD38、CD56/58、MUM-1、CD79a 、CD138、ki-67 等 ,80% 的 MM 患者,IgH 基因重排呈阳性；免疫荧光染色可见 M 蛋白增高。免疫固定电泳是近年来常用的检测方式,该技术原理是分析血清样品中特异性抗原[39],蛋白质经电泳后与相应抗体结合成复合物后形成条带,在相应的位置上固定显示,从而分离鉴别出血清中的 M 蛋白,且图像清楚结果易读[40]。多项研究表明[41],免疫固定电泳法在 MM 的诊断效能显著优于血清蛋白电泳。本试验组 15 例 MM 患者血清免疫固定电泳检测结果显示,M 蛋白检出率为 100%。进一步进行分型提示:轻链型 λ 型 5 例,κ 型 1 例,IgGλ 型 6 例,κ 型 2 例,IgDλ 型 1 例。

3.4 误诊原因分析

分析本文中的 15 例误诊患者血液检验数据，发现 12 例同时有贫血、血清尿素氮或肌酐增高,且 9 例都是中重度贫血,由此可见贫血在早期 MM 患者中普遍出现，尤其是老年患者不明原因的贫血更值得引起临床医生的注意。

总结这 15 例患者初诊误诊的原因,一是由于 MM 多为老年人发病,由于年龄因素自身各项生理机能退化,激素水平下降,加之各种慢性疾病如高血压、高血脂、糖尿病、冠心病、关节炎等的增加,贫血、骨质疏松腰腿痛、甚至蛋白尿、下肢浮肿都很常见,如患者首次就诊于非血液科室,其他科室医生往往专研于本科疾病表现和诊断,联想到血液系统疾病更何况是只占血液疾病 10%比例的多发性骨髓瘤的考虑欠全面,当对实验室结果分析不对或忽略一些指标时，往往容易误诊。二是因为 MM 发病隐匿,进展缓慢,有些患者可在半年后才陆续出现较典型症状。临床资料表明大多数老年 MM 患者早期症状不明显,部分则仅有头昏、贫血,或不同程度的腰痛、腿痛等老年性疾病的表现[42],且不同病患病症出现的早晚和程度不同,增加了确诊的难度。三是在进行确诊 MM 时所做的实验室检查中,实验室常规血液检查时红细胞计数和贫血症状不特异,早期肾功损害程度不甚明显,加之首诊病症复杂多样,而骨穿细胞形态学检查和免疫固定电泳并非常规检验项目，所以早期 MM 患者往往缺乏有助于诊断的辅助性检查报告和确凿证据,尤其是 MM 患者早期骨髓瘤细胞可呈点片状、灶性分布,骨髓穿刺时不易恰好穿到病变位置,或者出现干抽,导致骨穿结果未能反映病人的真实情况从而影响临床医生正确的判断。

综上所述，在诊治工作中临床医师遇到 40 岁以上中老年患者出现不明原因的贫血特别是进行性加重型贫血、骨质多发性或压缩性破坏、肾功能受损和反复感染等临床症状,应提高警惕,进一步完善多部位骨髓穿刺、骨髓活检、血清蛋白电泳、血清免疫固定电泳及 MRI 等相关检查；检验人员工作中遇到难以解释的红细胞减少、血红蛋白中重度降低、肾功能受损、血清白球比倒置、血沉增快等检验结果,以及血清标本难以离心、血清析出困难等疑似高 M 蛋白血症情况时，应与临床进行沟通,了解患者是否具有相应的临床表现和体征。医、检合力,全面系统地加强对 MM 的认识和交流，共同避免多发性骨髓瘤的漏诊和误诊。

参 考 文 献(References)

[1] Brigle K, Rogers B. Pathobiology and Diagnosis of Multiple Myeloma [J]. Semin Oncol Nurs, 2017, 33(3): 225-236

[2] Michels T, Petersen K. Multiple Myeloma: Diagnosis and Treatment [J]. Am Fam Physician, 2017, 95(6): 373-383

[3] Langseth ØO, Myklebust TÅ, Johannesen TB. Incidence and survival of multiple myeloma: a population-based study of 10 524 patients diagnosed 1982-2017[J]. Br J Haematol, 2020, 5 [Epub ahead of print]

[4] 吕鸿雁, 张金巧. 多发性骨髓瘤 1557 例误诊资料分析[J]. 河北医药, 2009, 31(9): 1052-1054

[5] 周靖泳, 汤华, 王娟. 多发性骨髓瘤误诊荟萃分析 [J]. 白血病·淋巴瘤, 2013, 22(8): 483-486

[6] Siva A. Common clinical and imaging conditions misdiagnosed as Multiple sclerosis:A Current Approach to the Differential Diagnosis of Multiple Sclerosis[J]. Neurol Clin, 2018, 36(1): 69-117

[7] Kyle, R A, Rajkumar, S V. Criteria for diagnosis, staging, risk stratification and response assessment of multiple myeloma [J]. Leukemia, 2014, 28(4): 980-980

[8] 王小梅, 张建富. 骨髓涂片及骨髓活检在多发性骨髓瘤诊断中的应用[J]. 江苏医学, 2016, 42(2): 220-221

[9] Rajkumar, S. Vincent. Multiple myeloma: 2016 update on diagnosis, risk-stratification, and management [J]. American Journal of Hematology, 2016, 91(7): 719-734

[10] 中国医师协会血液科医师分会, 中华医学会血液学分会, 中国医师协会多发性骨髓瘤专业委员会. 中国多发性骨髓瘤诊治指南(2015 年修订)[J]. 中华内科杂志, 2015, 054(012): 1066-1070

[11] Rajkumar SV. Updated Diagnostic Criteria and Staging System for Multiple Myeloma [J]. Am Soc Clin Oncol Educ Book, 2016, 35: e418-23

[12] Song IC, Kim JN, Choi YS, et al. Diagnostic and Prognostic Implications of Spine Magnetic Resonance Imaging at Diagnosis in Patients with Multiple Myeloma [J]. Cancer Research & Treatment, 2014, 47(3): 465-472

[13] Dinter D J , Neff W K , Klaus J , et al. Comparison of whole-body MR imaging and conventional X-ray examination in patients with multiple myeloma and implications for therapy [J]. Annals of Hematology, 2009, 88(5): p.457-464

[14] Mosebach J, Thierjung H, Schlemmer HP, et al. Multiple Myeloma Guidelines and Their Recent Updates: Implications for Imaging [J]. Rofo, 2019, 191(11): 998-1009

[15] Vanícek J, Krupa P, Adam Z. The value of various imaging techniques in diagnosing and monitoring the disease activity of multiple myeloma[J]. Vnitrní Lékarství, 2010, 56(6): 585-590

[16] Dimopoulos M A, Delimpasi S, Katodritou E, et al. Significant improvement in the survival of patients with multiple myeloma presenting with severe renal impairment after the introduction of novel agents[J]. Annals of Oncology, 2014, 25(1): 195-200

[17] Cope S, Toor K, Popoff E, et al. Critical Appraisal of Published Indirect Comparisons and Network Meta-Analyses of Competing Interventions for Multiple Myeloma [J]. Value Health, 2020 , 23(4): 441-450

[18] Kyle RA, Steensma DP. A short History of Multiple Myeloma [J]. Recent Results in Cancer Research, 2011, 183: 3-23

[19] Yao D, Zhang L, Wu P L, et al. Clinical and misdiagnosed analysis of primary pulmonary lymphoma:a retrospective study [J] .Bmc Cancer, 2018, 18(1): 281

[20] Larrea CFD, Isola I, Pereira A, et al. Evolving M-protein pattern in patients with smoldering multiple myeloma: impact on early progression[J]. Leukemia, 2018, 32(6): 1427-1434

[21] 周靖泳, 王娟, 汤华. 多发性骨髓瘤误诊资料分析 [J]. 国际检验医学杂志, 2016, 37(10): 1396-1398

[22] Heaton D, Alexander H, Trumble TE. Missed Pathologic Fracture From Multiple Myeloma [J]. Journal of Hand Surgery, 2015, 40(7): 1501-1503

[23] Mumford ER, Raffles S, Reynolds P. Coexistent osteoporosis and multiple myeloma: When to investigate further in osteoporosis [J]. Case Reports, 2015, 2015: bcr2015210896

[24] Vadlamudi S, Annapareddy S N. Multiple myeloma: Diagnosis and management issues in patients with pre-existing chronic kidney disease[J]. Saudi J Kidney Dis Transpl, 2016, 27(1): 9-14

[25] Lang K, König L, Bruckner T, et al. Stability of Spinal Bone Lesions in Patients With Multiple Myeloma After Radiotherapy-A Retrospective Analysis of 130 Cases [J]. Clin Lymphoma Myeloma Leuk, 2017, 17 (12): 99-107

[26] Kashyap R, Singh A, Kumar P. Prevalence of autoimmune hemolytic anemia in multiple myeloma: A prospective study[J]. Asia Pac J Clin Oncol, 2014, 12(2): e319-e322

[27] 张东梅, 吕菁君, 魏捷, 等. 138 例不同首发症状的多发性骨髓瘤临床回顾性分析[J]. 中华急诊医学杂志, 2017, 26(10): 1172-1179

[28] Bouchnita A, Eymard N, Moyo TK, et al. Bone marrow infiltration by multiple myeloma causes anemia by reversible disruption of erythropoiesis[J]. American Journal of Hematology, 2016, 91(4): 371-378

[29] 李玉平. 24 例多发性骨髓瘤实验室指标检查结果分析 [J]. 国际检验医学杂志, 2016, 37(15): 2179-2180

[30] Vadlamudi S, Annapareddy SN. Multiple myeloma: Diagnosis and management issues in patients with pre-existing chronic kidney disease[J]. Saudi J Kidney Dis Transpl, 2016, 27(1): 9-14

[31] Leung N, Behrens J. Current Approach to Diagnosis and Management of Acute Renal Failure in Myeloma Patients [J]. Advances in Chronic Kidney Disease, 2012, 19(5): 297-302

[32] Warnock DG. The pressing need for real-time risk assessment of hospital-acquired acute kidney injury [J]. Nephrol Dial Transplant, 2017, 32(5): 766-770

[33] Qian Y, Bhowmik D, Bond C, et al. Renal impairment and use of nephrotoxic agents in patients with multiple myeloma in the clinical practice setting in the United States [J]. Cancer Med, 2017, 6 (7): 1523-1530

[34] 朱晶晶, 陈海飞. 多发性骨髓瘤合并肾功能损害的诊断及治疗[J] . 国际输血及血液学杂志, 2016, 39(6): 530-538

[35] Matsuoka S, Hosono N, Matsuda Y, et al. Recurrent multiple lung lesions synchronizing with the disease activity of multiple myeloma [J]. Rinsho Ketsueki, 2017, 58(12): 2406-2410

[36] Danbara M , Tadera N , Togano T , et al. Lenalidomide-induced acute lung injury in case of multiple myeloma [J]. International Journal of Clinical Pharmacology & Therapeutics, 2013, 51(6): 513-516

[37] 冯传杰, 吴英杰. 多发性骨髓瘤 36 例临床分析[J] . 陕西医学杂志, 2017, 46 (5): 53-54