doi: 10.13241/j.cnki.pmb.2023.15.025

乳腺良恶肿瘤患者超声弹性成像定量参数与临床分期、病理分子分型的相关性分析 *

田 燕[1] 袁 权[1] 程 颢[1] 刘 波[2] 任燎原[3△]

（1 陕西省肿瘤医院超声科 陕西 西安 710000；
2 陕西省人民医院超声科 陕西 西安 710068；3 西安交通大学附属红会医院超声二室 陕西 西安 710048）

摘要 目的：探讨乳腺良恶肿瘤患者超声弹性成像定量参数与临床分期、病理分子分型的相关性。**方法：**选择 2020 年 1 月至 2022 年 12 月来我院诊治的乳腺肿块患者 85 例，均行超声弹性成像检查，分析 85 例乳腺肿块患者的病理检查结果，对比良恶性肿瘤患者的弹性成像参数，对弹性应变率、直径变化率、面积比及三者联合绘制 ROC 曲线，分析不同乳腺肿瘤患者临床分期的弹性成像参数，分析乳腺肿瘤患者病理分子分型的弹性成像参数。**结果：**85 例乳腺肿块患者中，良性肿块 35 例，恶性肿块 50 例。恶性组的弹性应变率、肿块直径、直径变化率、肿块面积、面积比明显较良性组低（$P<0.05$）。面积比 ROC 曲线 AUC 为 0.580，以 1.73 为临界值，乳腺恶性肿瘤的诊断灵敏度为 73.5 %，特异度为 38.5 %；直径变化率 ROC 曲线 AUC 为 0.630，以 0.28 为临界值，诊断灵敏度为 75.5 %，特异度为 47.5 %；弹性应变率 ROC 曲线 AUC 为 0.790，以 15.2 cm^2 为临界值，诊断灵敏度为 64.5 %，特异度为 83.5 %，以三者联合绘制 ROC 曲线，AUC 为 0.920，诊断灵敏度为 82.5 %，特异度为 92.5 %。乳腺恶性肿瘤患者 TNM 分期Ⅰ、Ⅱ、Ⅲ、Ⅳ期者的弹性应变率、肿块直径、直径变化率、肿块面积、面积比对比有统计学意义（$P<0.05$）；其中Ⅳ期者的弹性应变率、肿块直径、直径变化率、肿块面积、面积比明显较Ⅲ、Ⅱ、Ⅰ期者高，Ⅲ期者明显较Ⅱ、Ⅰ期者高，Ⅱ期者明显较Ⅰ期高。乳腺恶性肿瘤患者 Luminal A 型者、Liminal B 型者、Her2 过表达型者、基底样型者的弹性应变率、肿块直径、直径变化率、肿块面积、面积比对比有统计学意义（$P<0.05$）；其中 Liminal B 型者的弹性应变率、肿块直径、直径变化率、肿块面积、面积比明显较 Luminal A 型者、Her2 过表达型者、基底样型者高，Her2 过表达型者明显较 Luminal A 型者、基底样型者高（P 均 <0.05），Luminal A 型者与基底样型者对比无统计学意义（$P>0.05$）。**结论：**超声弹性成像可用于乳腺良恶肿瘤的诊断，超声弹性成像定量参数可用于恶性乳腺肿瘤临床分期、Liminal B 型、Her2 过表达型的判断。

关键词：乳腺良恶肿瘤；超声弹性成像；定量参数；临床分期；病理分子分型

中图分类号：R737.9 **文献标识码：**A **文章编号：**1673-6273(2023)15-2930-05

Correlation Analysis of Quantitative Parameters of Ultrasound Elastic Imaging with Clinical stage and Pathological Molecular Classification of Benign and Malignant Breast Tumors

TIAN Yan[1], YUAN Quan[1], CHENG Hao[1], LIU Bo[2], REN Liao-yuan[3△]

(1 Department of Ultrasound, Shaanxi Provincial Cancer Hospital, Xi 'an, Shaanxi, 710000, China;
2 Department of Ultrasound, Shaanxi Provincial People's Hospital, Xi 'an, Shaanxi, 710068, China;
3 The second ultrasound Room,Honghui Hospital Affiliated to Xi 'an Jiaotong University, Xi 'an, Shaanxi, 710048, China)

ABSTRACT Objective: To investigate the correlation between quantitative parameters of ultrasound elastic imaging and clinical stage and pathological molecular classification of benign and malignant breast tumors. **Methods:** 85 patients with breast mass admitted to our hospital from January 2020 to December 2022 were selected to undergo ultrasound elastic imaging examination. The pathological examination results of 85 patients with breast mass were analyzed, elastic imaging parameters of benign and malignant tumors were compared, and ROC curves were drawn for elastic strain rate, diameter change rate, area ratio and the three combined. The elastic imaging parameters of different clinical stages of breast cancer patients and the elastic imaging parameters of pathological molecular classification of breast cancer patients were analyzed. **Results:** Among 85 patients with breast mass, 35 cases were benign and 50 cases were malignant.The elastic strain rate, mass diameter, diameter change rate, mass area and area ratio in the malignant group were significantly lower than those in the benign group ($P<0.05$). The area ratio ROC curve AUC was 0.580, with 1.73 as the critical value, the diagnostic sensitivity and specificity of breast malignant tumor were 73.5% and 38.5%. The ROC curve of diameter change rate was 0.630 with 0.28 as the critical value. The diagnostic sensitivity was 75.5% and the specificity was 47.5%. The ROC curve of elastic strain

* 基金项目：陕西省卫生健康科研基金项目（2022D054）

作者简介：田燕（1986-），女，硕士研究生，主治医师，研究方向：浅表、腹部、心血管超声，E-mail：ty20221208@126.com

△ 通讯作者：任燎原（1990-），女，本科，主治医师，研究方向：浅表、腹部、肌骨超声，E-mail：ty20221208@126.com

（收稿日期：2023-02-06 接受日期：2023-02-28）

rate was 0.790, with 15.2 cm^2 as the critical value, the diagnostic sensitivity was 64.5%, and the specificity was 83.5%. The ROC curve was drawn with the three factors combined, and the AUC was 0.920, the diagnostic sensitivity was 82.5%, and the specificity was 92.5%. There were significant differences in the elastic strain rate, mass diameter, diameter change rate, mass area and area ratio in patients with breast malignant tumor at TNM stage Ⅰ, Ⅱ, Ⅲ and Ⅳ (P<0.05). Among them, the elastic strain rate, mass diameter, diameter change rate, mass area and area ratio of stage Ⅳ were significantly higher than those of stage Ⅲ, Ⅱ and Ⅰ, stage Ⅲ was significantly higher than those of stage Ⅱ and Ⅰ, and stage Ⅱ was significantly higher than those of stage Ⅰ. The differences of elastic strain rate, mass diameter, rate of diameter change, mass area and area ratio in Luminal A, Liminal B, Her2 overexpression and basal-like patients with breast malignant tumor were statistically significant (P<0.05). The elastic strain rate, mass diameter, rate of diameter change, mass area and area ratio of the Liminal B type are significantly higher than those of Luminal A, Her2 overexpression and basal-like type, and the overexpression of Her2 is significantly higher than those of Luminal A and basal-like type (all P<0.05). There was no statistical significance between Luminal A type and basal-like type (P>0.05). **Conclusion:** Ultrasound elastic imaging can be used for the diagnosis of benign and malignant breast tumors, and the quantitative parameters of ultrasound elastic imaging can be used to judge the clinical stage of malignant breast tumors, the Liminal type B, the Her2 overexpression type.

Key words: Benign and malignant breast tumors; Ultrasonic elastic imaging; Quantitative parameter; Clinical stage; Pathological molecular typing

Chinese Library Classification(CLC): R737.9 Document code: A

Article ID:1673-6273(2023)15-2930-05

前言

近年来，各种恶性肿瘤发生率不断增加，乳腺癌的发病率也有增长趋势，在女性恶性肿瘤中乳腺癌已列第一[1]。目前其已成为我国女性的常见恶性肿瘤，经过长时间研究，乳腺恶性肿瘤的发病机制及发病原因尚未明确[2]，有研究发现[3,4]，乳腺癌与患者初次月经年龄、首次孕足月年龄、过高脂肪饮食、营养过剩、乳腺癌家族史、良性增生性乳腺疾病、长期激素治疗等因素有关。目前对于乳腺癌临床上常用的筛查方法是超声检查，其具有无创伤性、操作流程简单、价格低廉、图像清晰度高、可清晰动态显示病变部位等优点，已成为乳腺癌的常用检查方法[5]。超声弹性成像技术是近年来的一种新成像方法，其可通过获取病灶部位硬度方面信息鉴别诊断病灶性质，因此其在乳腺疾病鉴别诊断中的作用日益重要[6]。超声弹性成像以生物体本身弹性特点为基础，假定实性肿块组织系统弹性特点随细胞密度增加而变化，人体各种组织中的脂肪组织较易变形，与纤维组织相比，脂肪、肌肉组织结构恢复更快，而超声弹性成像不但未增加检查复杂性，也可补充常规二维超声检查不足之处，可用不同评价方法客观分析肿瘤，因此超声弹性成像有望成为乳腺病变的一种常规检查方法[7-9]。对于乳腺良性与恶性肿瘤，其彩色血流信号存在差异，肿块恶性程度越高，血流分布越丰富，而仅靠普通的彩色多普勒与二维超声图像血流信号对肿瘤性质准确性进行鉴别不够理想，主要是由于病灶种类、大小与病灶是否出现组织结构变化有关[10,11]；彩色多普勒超声诊断仪仅能显示小静脉、小动脉水平，不能显示微血管，因此仅凭血流信号对无血流或少血流的乳腺疾病不能准确的鉴别诊断[12,13]。而超声弹性成像基于肿块组织弹性系统差异，对良恶性肿瘤病变进行鉴别，恶性病变组织的硬度大、弹性系数小，为良性病变的 2~3 倍。因此对于血流较难显示、内生血管少的乳腺肿瘤，使用超声弹性技术诊断更有效。因此本文分析了超声弹性成像对乳腺良恶肿瘤患者的诊断价值，并分析超声弹性成像技术的定量参数与恶性肿瘤临床分期、病理分子分型的相关性，以为乳腺癌诊断及临床病理分期判断选择有效的诊断方法提供依据。

1 资料与方法

1.1 病例资料

选择 2020 年 1 月至 2022 年 12 月来我院诊治的乳腺肿块患者 85 例，年龄分布在 35~66 岁，平均 51.34±7.67 岁；病程分布在 1~5 年，平均 3.67±0.89 年；体质量指数分布在 20.78~24.78 kg/m^2，平均 22.56±1.78 kg/m^2，肿块直径分布在 5~36 mm，平均 20.56±3.78 mm，肿块位置：位于右侧者 44 例，左侧者 41 例。

纳入标准：所有患者均为女性、单侧乳房单发肿块、均行手术病理检查或空心针穿刺活检、肿瘤直径低于 50 mm、术前无隆胸史、乳腺炎病史、乳腺相关手术史、放化疗史、所有患者均知情同意且符合医学伦理；

排除标准：超声检查与病理检查时间超过 1 个月、复发性乳腺癌、伴有严重心脑血管疾病、肝肾疾病者、病灶紧邻部位有瘢痕者、哺乳期或妊娠期者等。

1.2 检查方法

患者取仰卧位，将双侧乳腺区、腋下区充分暴露。使用 GE 公司 LOGIQ E9 彩色多普勒超声诊断仪对患者行乳腺扫查，探头频率为 9~14mHz，内置弹性成像软件。超声检查待发现肿块后，先用二维超声对病灶的大小、包膜、形态、内部回声、边界、是否有钙化进行重点观察，之后用彩色多普勒超声对肿块血流情况进行检查，行的常规超声诊断。

之后切换至弹性成像模式，嘱患者平静呼吸，用探头轻触肿块，探头方向与皮肤垂直，手持探头显示肿块最大切面并固定后，取样框大小，待调整至肿块面积 2 倍左右时，肿块调至取样框中心位置，用双幅实时观察、冰冻图像，使用弹性硬度半定量法进行初步判断。之后根据评分颜色变化将弹性图像、二维图像下肿块区域勾画出来。测得病灶与同一水平邻近组织的弹性应变率，肿块最大平均直径（L0、L1）、面积（A0、A1，cm^2），计算直径变化率[|(L1-L0)|/L0]面积比（A1/A0）弹性定量参数。

1.3 观察指标

(1)分析 85 例乳腺肿块患者的病理检查结果；

(2)对比良恶性肿瘤患者的弹性成像参数；

(3)对弹性应变率、直径变化率、面积比绘制 ROC 曲线，确定乳腺良恶性病灶的敏感度、特异度、临界值、曲线下面积，通过 Logistic 回归模型将弹性应变率、直径变化率、面积比三个指标联合，绘制 ROC 曲线，分析联合指标对乳腺良恶性病灶的敏感度、特异度、临界值、曲线下面积。

(4)分析不同乳腺肿瘤患者临床分期(根据 AJCC 乳腺癌 TNM 分期第 7 版标准分期)的弹性成像参数[14]；

(5) 分析乳腺肿瘤患者病理分子分型的弹性成像参数，根据 2013 年 St Gallen 早期乳腺癌专家公示的病理分子分型为参考，分为四大类，Luminal A 型：ER/PR (+)、Her2(0,1+,2+/FISH 阴性)，Ki-67≤ 14%；Liminal B 型：ER/PR(+)，Her2(0,1+,2+/FISH 阴性)，Ki-67>14%；Her2 过表达型：ER/PR(+/-)，Her2 3+、Her2 2+/FISH 阳性；基底样型：ER(-)或(和)PR(-)，HER-2(2)[15]。

1.4 统计学分析

SPSS23.0 软件，计数资料频数表示，卡方检验分析，计量资料 $\bar{x}\pm s$ 表示，t 检验、单因素方差分析，$P<0.05$ 为差异有统计学意义。

2 结果

2.1 分析 85 例乳腺肿块患者的病理检查结果

85 例乳腺肿块患者中，良性肿块 35 例，其中导管内乳头状瘤者 10 例、纤维腺瘤者 9 例、腺病者 8 例、纤维囊性乳腺增生者 8 例；恶性肿块 50 例，其中导管原位癌者 11 例、浸润性导管癌者 33 例、浸润性小叶癌者 6 例。

2.2 对比良恶性肿瘤患者的弹性成像参数

恶性组的弹性应变率、肿块直径、直径变化率、肿块面积、面积比明显较良性组低($P<0.05$)。

表 1 对比良恶性肿瘤患者的弹性成像参数($\bar{x}\pm s$)

Table1 The elastic imaging parameters of benign and malignant tumors were compared($\bar{x}\pm s$)

Groups	n	Elastic strain rate	Mass diameter(mm)	Rate of diameter change	Mass area (cm^2)	Area ratio
Benign	35	2.85±0.56	13.89±3.30	0.23±0.06	8.55±1.89	1.19±0.19
Malignancy	50	6.10±1.89	19.89±4.10	0.37±0.08	16.78±3.12	1.89±0.37
t	-	-11.462	-7.178	-9.214	-15.108	-11.401
P	-	<0.001	<0.001	<0.001	<0.001	<0.001

2.3 弹性应变率、直径变化率、面积比及三者联合的 ROC 曲线分析

以良性组与恶性组的面积比绘制 ROC 曲线，AUC 为 0.580，以 1.73 为临界值，乳腺恶性肿瘤的诊断灵敏度为 73.5 %，特异度为 38.5 %；以良性组与恶性组的直径变化率绘制 ROC 曲线，AUC 为 0.630，以 0.28 为临界值，乳腺恶性肿瘤的诊断灵敏度为 75.5 %，特异度为 47.5 %；以良性组与恶性组的弹性应变率绘制 ROC 曲线，AUC 为 0.790，以 15.2 cm^2 为临界值，乳腺恶性肿瘤的诊断灵敏度为 64.5 %，特异度为 83.5 %，以三者联合绘制 ROC 曲线，AUC 为 0.920，乳腺恶性肿瘤的诊断灵敏度为 82.5 %，特异度为 92.5 %。

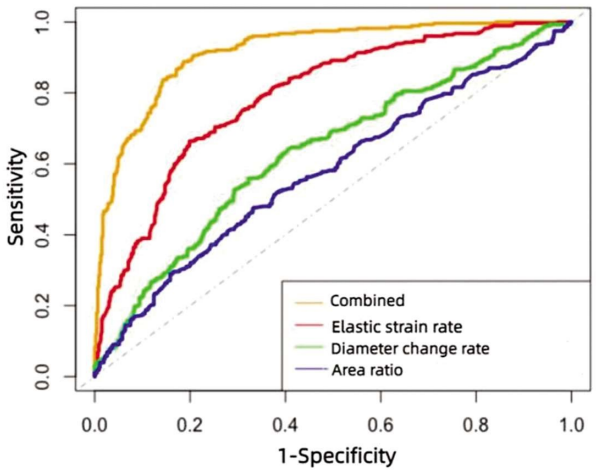

图 1 弹性应变率、直径变化率、面积比及三者联合的 ROC 曲线

Fig.1 ROC curves of elastic strain rate, diameter change rate, area ratio and their combination

2.4 分析不同乳腺恶性肿瘤患者临床分期的弹性成像参数

乳腺恶性肿瘤患者 TNM 分期Ⅰ、Ⅱ、Ⅲ、Ⅳ期者的弹性应变率、肿块直径、直径变化率、肿块面积、面积比对比有统计学意义($P<0.05$)；其中Ⅳ期者的弹性应变率、肿块直径、直径变化率、肿块面积、面积比明显较Ⅲ、Ⅱ、Ⅰ期者高，Ⅲ期者明显较Ⅱ、Ⅰ期者高，Ⅱ期者明显较Ⅰ期高($P<0.05$)。

2.5 分析乳腺肿瘤患者病理分子分型的弹性成像参数

乳腺恶性肿瘤患者 Luminal A 型者、Liminal B 型者、Her2 过表达型者、基底样型者的弹性应变率、肿块直径、直径变化率、肿块面积、面积比对比有统计学意义($P<0.05$)；其中 Liminal B 型者的弹性应变率、肿块直径、直径变化率、肿块面积、面积比明显较 Luminal A 型者、Her2 过表达型者、基底样型者高，Her2 过表达型者明显较 Luminal A 型者、基底样型者高(P 均 <0.05)，Luminal A 型者与基底样型者对比无统计学意义($P>0.05$)。

3 讨论

近年来，多数国家、地区的女性乳腺癌发病率不断升高，在我国乳腺癌是 45 岁下女性出现癌性病变最高的恶性肿瘤[16,17]。随着乳腺癌治疗理念的更新，目前其治疗已进入至规范化综合

表 2 分析不同乳腺癌患者临床分期的弹性成像参数($\bar{x}\pm s$)

Table 2 The analysis of elastic imaging parameters of patients with different clinical stages of breast cancer ($\bar{x}\pm s$)

Clinical staging	n	Elastic strain rate	Mass diameter(mm)	Rate of diameter change	Mass area(cm²)	Area ratio
Ⅰ	17	4.12±1.25ⁿ ⁿ ⁿ	15.12±4.24ⁿ ⁿ ⁿ	0.29±0.08ⁿ ⁿ ⁿ	10.23±2.34ⁿ ⁿ ⁿ ⁿ	1.31±0.29ⁿ ⁿ ⁿ
Ⅱ	15	5.34±1.35ⁿ ⁿ	16.78±4.89ⁿ ⁿ	0.32±0.09ⁿ ⁿ	12.89±3.10ⁿ ⁿ	1.54±0.39ⁿ ⁿ
Ⅲ	10	6.04±1.89ⁿ	19.34±4.56ⁿ	0.35±0.09ⁿ	15.99±3.99ⁿ	1.84±0.45ⁿ
Ⅳ	8	7.89±2.02	21.35±5.13	0.42±0.10	17.21±4.12	2.09±0.52
F	-	11.213	3.956	4.161	11.317	8.478
P	-	<0.001	0.014	0.011	<0.001	<0.001

Note: Compared with stageⅣ, ⁿ $P<0.05$; compared with stageⅢ, ⁿ $P<0.05$; compared with stageⅡ, ⁿ $P<0.05$.

表 3 分析乳腺肿瘤患者病理分子分型的弹性成像参数($\bar{x}\pm s$)

Table 3 The analysis of elastic imaging parameters of pathological molecular classification of breast tumor patients

Pathological molecular typing	n	Elastic strain rate	Mass diameter(mm)	Rate of diameter change	Mass area(cm²)	Area ratio
Luminal A type	7	4.89±1.02ⁿ ⁿ	15.88±4.55ⁿ ⁿ	0.26±0.08ⁿ ⁿ	10.78±2.90ⁿ ⁿ	1.34±0.35ⁿ ⁿ
Liminal B type	24	7.56±1.87	20.89±4.12	0.43±0.12	17.45±3.44	2.17±0.42
Her2 Overexpression type	10	6.34±1.35ⁿ	18.99±3.78ⁿ	0.36±0.09ⁿ	15.34±3.78ⁿ	1.98±0.38ⁿ
Basal-like type	9	4.45±0.99ⁿ ⁿ	16.32±3.13ⁿ ⁿ	0.27±0.07ⁿ ⁿ	11.23±3.12ⁿ ⁿ	1.38±0.36ⁿ ⁿ
F	-	11.405	4.643	8.274	8.065	11.923
P	-	<0.001	<0.001	0.006	<0.001	

Note: Compared with Liminal B type, ⁿ $P<0.05$; Compared with Her2 Overexpression type, ⁿ $P<0.05$.

治疗时代,根据患者的病理分子分型、临床分期等不同,可针对性给予患者更为有效的放疗、手术、内分泌治疗你、化疗、靶向治疗等治疗方法,而给予患者高效准确的诊断对于确定临床治疗决策非常重要[18-20]。临床上常规超声乳腺癌的首选筛查方法,而其敏感性高、特异性低,随着医学影像诊断技术的发展,超声弹性成像技术已广泛应用于乳腺恶性肿瘤的诊断,其是用传统探头在组织上手工纵向的解压或施压,或利用呼吸运动产生交替变形,组织行变绝对值与外力强度呈正比,组织形变被超声波精确获取,根据组织弹性差别完成彩色的成像,从而获得组织形变信息[21-23],而超声弹性成像应用要求为所测组织后方有较强支撑物,施加压力后可以准确反映该支撑物前方组织弹性程度[24],而乳腺组织解剖特征符合这一要求,其后方支撑物是胸大肌、胸廓[25,26],因此本文分析了超声弹性成像定量参数对乳腺良恶肿瘤的诊断价值。

本文结果表明,恶性肿瘤者的弹性应变率、肿块直径、直径变化率、肿块面积、面积比明显较良性组低,表明超声弹性成像技术可用于良恶性乳腺肿瘤的鉴别诊断,主要是由于乳腺恶性肿瘤与良性肿瘤在硬度上存在一定差异,恶性肿块是因癌细胞在乳腺腺体组织中不规律浸润性生长形成,对周围组织会产生牵拉作用,减少组织弹性,增加硬度;其生长较快,修复、坏死并存,内部纤维成分增加,容易与周围组织产生粘连,因此肿瘤弹性减少,整体硬度增加;弹性图像上恶性肿瘤轮廓描绘清晰,包括病灶周围扩散浸润、炎性浸润、纤维组织增生等,因此病灶范围较良性病灶增加;而良性肿瘤则是在间质细胞中膨胀性增生形成,多较为疏松,内含丰富黏液,因此良性乳腺肿瘤的弹性硬度较恶性肿瘤低[27,28]。同时乳腺良恶性肿瘤生长方式与病理类型相关,本研究是用弹性图像中的颜色变化将肿块便捷勾画出来,从而测量肿块最大面积、直径,恶性肿块在弹性图上的硬度较周围组织边界清晰,形态呈蟹足样浸润生长,因此其测量面积较良性肿瘤大,而测量直径为肿块浸润最大两点距离;而良性肿瘤边界较清晰、形态较为规则,其硬度接近于周围正常腺体硬度,因此边界欠清晰,勾画范围波动较大,得到面积比值波动大,而其大致形态较为固定,因此其直径变化率、面积比较恶性肿瘤低[29,30]。

本研究发现,面积比 ROC 曲线 AUC 为 0.580,以 1.73 为临界值,乳腺恶性肿瘤的诊断灵敏度为 73.5 %,特异度为 38.5 %;直径变化率 ROC 曲线 AUC 为 0.630,以 0.28 为临界值,诊断灵敏度为 75.5 %,特异度为 47.5 %;弹性应变率 ROC 曲线 AUC 为 0.790,以 15.2 cm² 为临界值,诊断灵敏度为 64.5 %,特异度为 83.5 %,以三者联合绘制 ROC 曲线,AUC 为 0.920,诊断灵敏度为 82.5 %,特异度为 92.5 %,表明面积比、直径变化率、弹性应变率三者联合对乳腺恶性肿瘤的诊断灵敏度、特异度均高于单一指标,主要是由于本研究是将单一指标为乳腺恶性肿瘤即判断为恶性肿瘤,从而提高了诊断的灵敏度、特异度。

本研究发现,乳腺恶性肿瘤患者 TNM 分期Ⅰ、Ⅱ、Ⅲ、Ⅳ期者的弹性应变率、肿块直径、直径变化率、肿块面积、面积比对比有统计学意义;其中Ⅳ期者以上指标明显较Ⅲ、Ⅱ、Ⅰ期者高,Ⅲ期者明显较Ⅱ、Ⅰ期者高,Ⅱ期者明显较Ⅰ期高,表明随着乳腺恶性肿瘤 TNM 分期的增加,其超声弹性技术定量参数

值不断增加,主要是随着 TNM 分期增加,乳腺硬度不断增加,从而使得弹性应变率、肿块直径、直径变化率、肿块面积、面积比均有了升高。

乳腺恶性肿瘤患者 Luminal A 型者、Liminal B 型者、Her2 过表达型者、基底样型者的弹性应变率、肿块直径、直径变化率、肿块面积、面积比对比有统计学意义;其中 Liminal B 型者的以上指标明显较 Luminal A 型者、Her2 过表达型者、基底样型者高,Her2 过表达型者明显较 Luminal A 型者、基底样型者高,Luminal A 型者与基底样型者对比无统计学意义,表明超声弹性技术可用于乳腺恶性肿瘤 Liminal B 型、Her2 过表达型的判断,主要是由于基底样型为三阴性乳腺癌,其声像图接近于良性病变,多种肿瘤内部回声较为单一、均匀,边界较为清晰,因此其超声弹性参数也较低; 而 HER-2 过表达型乳腺癌的内部回声不均匀,容易出现坏死,甚至钙化的情况,可能是因为此类乳腺癌患者的 HER-2 高表达,其是一种癌基因编码,具有氨酸蛋白激酶活性的一种细胞膜黏蛋白,受到机体内外因素作用被激活时,具有了乳腺癌肿瘤的转化活性,其高表达提示癌细胞增生较为活跃,代谢所需氧供应、能量供应不足,需要部分癌细胞组织内部灌注缺损,进而形成了钙化、液化,进而增加了超声弹性成像参数水平;Luminal B 型瘤体内部可见丰富的血流穿支、杂乱血流信号,其 Ki-67 表达较高,而该蛋白为肿瘤细胞增殖相关蛋白,可以评估乳腺癌细胞增殖活性,在高表达时表明乳腺癌细胞呈快速增殖的情况,也会刺激乳腺癌新生血管生成,肿瘤单位体积重血流量不断增加,因此该指数越高,细胞增殖越旺盛,因此其超声弹性成像参数较高;而 Luminal A 型的超声弹性成像参数接近于基底样型, 主要是由于其 Ki67 呈低表达,结构内部血供不丰富,血管数目较小。

总之,超声弹性成像可用于乳腺良恶肿瘤的诊断,超声弹性成像定量参数可用于恶性乳腺肿瘤临床分期、Liminal B 型、Her2 过表达型的判断。

参 考 文 献(References)

[1] Jabeen K, Khan M A, Alhaisoni M, et al. Breast Cancer Classification from Ultrasound Images Using Probability-Based Optimal Deep Learning Feature Fusion[J]. Sensors, 2022, 22(3): 807

[2] Lissidini G, Mulè A, Santoro A, et al. Malignant phyllodes tumor of the breast: a systematic review[J]. Pathologica, 2022, 114(2): 111-120

[3] Tang AH, Hoefer RA, Guye ML, et al. Persistent EGFR/K-RAS/SIAH pathway activation drives chemo-resistance and early tumor relapse in triple-negative breast cancer[J]. Cancer resistance, 2022, 5(3): 691-702

[4] Xiao Y, Zhang B, Yulian W U. Retraction Note to:Radiofrequency ablati on versus hepatic resection for breast cancer liver metastasis:a systematic review and meta-analysis[J]. J Zhejiang Univ Sci B, 2022, 23(6): 528

[5] Liu H, Xu W D, Shang Z H, et al. Breast Cancer Molecular Subtype Prediction on Pathological Images with Discriminative Patch Selection and Multi-Instance Learning [J]. Front Oncol, 2022,12(2): 858453

[6] Pan HY, Zhang Q, Wu WJ, et al. Preoperative neoadjuvant chemotherapy in patients with breast cancer evaluated using strain ultrasonic elastography [J]. World J Clin Cases, 2022, 10 (21): 7293-7301

[7] Giambini H, An K. Ultrasound Elastography for Hand Soft Tissue Assessment[J]. Hand Clin, 2022, 38(1): 119-128

[8] Mao Y J, Lim H J, Ni M, et al. Breast Tumour Classification Using Ultrasound Elastography with Machine Learning: A Systematic Scoping Review[J]. Cancers, 2022, 14(2): 367

[9] Nakamura M, Akagi R. Ultrasonic shear-wave elastography: A novel method for assessing musculoskeletal soft tissue and nerves [J]. Clin Neurophysiol, 2022, 140(5): 163-164

[10] Golatta M, Pfob A, C Büsch, et al. The potential of combined shear wave and strain elastography to reduce unnecessary biopsies in breast cancer diagnostics - An international, multicentre trial [J]. Eur J Cancer, 2022, 161(5): 1-9

[11] Tay I, Sim S J, Moey T, et al. Shear wave versus strain elastography of breast lesions-The value of incorporating boundary tissue assessment[J]. Clin Imaging, 2022, 82(5): 228-233

[12] Fang Y, Lin W, Zhou Y, et al. Evaluation of Tumor Resection Effect of Color Doppler Ultrasound Positioning Guided Breast-Conserving Surgery Using Nano-Contrast Agent [J]. Cell Mol Biol (Noisy-le-grand), 2022, 68(3): 365-373

[13] Hashim HA, Mahmoud MZ, Alonazi B, et al. Brightness Mode and Color Doppler Ultrasound in Differential Diagnosis of Breast Lesions in Saudi Females[J]. J Clin Imaging Sci, 2019, 9(1): 36

[14] 马琼, 李安洋, 周理好. 基于 AJCC 分期标准下Ⅰ～Ⅲ期乳腺癌微小 RNA-21 和程序性细胞死亡因子 4 的表达及超声征像分析[J]. 肿瘤学杂志, 2021, 27(9): 747-751

[15] 吴克瑾, 陆云姝, UWE.K(O)HLER.《2015 年 St.Gallen 早期乳腺癌国际专家共识》手术治疗部分解读 [J]. 中国实用外科杂志, 2015, 35(7): 737-738, 769

[16] Masannat Y A, Nicola R, Emanuele G, et al. Global variations in the definition and management of multifocal and multicentric breast cancer: the MINIM international survey [J]. Br J Surg, 2022, 109(8): 656-659

[17] Sun F, Wang Y, Wang Q. Self-Illuminating Triggered Release of Therapeutics from Photocleavable Nanoprodrug for the Targeted Treatment of Breast Cancer [J]. ACS Appl Mater Interfaces, 2022, 14 (7): 8766-8781

[18] Cheng B, Zhao G, Liu C. Process analysis of anthracycline adverse reactions in breast cancer patients with postoperative chemotherapy [J]. J Investig Med, 2022, 71(6): 209-49

[19] Jiang H, Wang B, Zhang F, et al. Expression of protein tyrosine phosphatase receptor J in breast cancer tissues and its relationship with clinical prognosis[J]. Int J Mol Sci, 2022, 33(4): 276-279

[20] Tsang JYS, Tse GM. Molecular Classification of Breast Cancer[J]. Adv Anat Pathol, 2020, 27(1): 27-35

[21] Li J, Yin M. Liver Fibrosis: Counterpoint-MR Elastography Is the Noninvasive Imaging Modality of Choice for Detecting and Staging Liver Fibrosis[J]. AJR Am J Roentgenol, 2022, 19(3): 384-385

[22] Caenen A, Pernot M, Nightingale K R, et al. Assessing cardiac stiffness using ultrasound shear wave elastography[J]. Phys Med Biol. 2022, 67(2): 02TR01

[23] Kaban S, Damar A. Interrelationship between liver T2*-weighted magnetic resonance imaging and acoustic radiation force impulse elastography measurement results and plasma ferritin levels in children with β-thalassemia major[J]. J Clin Ultrasound, 2022, 50(1): 108-116

(下转第 2955 页)

management[J]. Hernia, 2018, 22(1): 1-165

[7] Banias L, Gurzu S, Jung I, et al. Angiomyofibroblastoma mimicking an inguinal hernia: a challenging diagnosis in a male patient [J]. Postepy Dermatol Alergol, 2019, 36(2): 223-226

[8] Demir HB, Atalay A, Uc C, et al. Tension-free inguinal hernia repair with transversus abdominis plane (TAP) block in elderly high-risk patients[J]. ANZ J Surg, 2022, 92(10): 2500-2504

[9] Sanz-Cánovas J, López-Sampalo A, Cobos-Palacios L, et al. Management of Type 2 Diabetes Mellitus in Elderly Patients with Frailty and/or Sarcopenia [J]. Int J Environ Res Public Health, 2022, 19(14): 8677

[10] Wu LC, Kao HH, Chen HJ, et al. Preliminary screening for sarcopenia and related risk factors among the elderly [J]. Medicine (Baltimore), 2021, 100(19): e25946

[11] 郭宇枢, 薛倩, 魏雅楠, 等. 老年肥胖患者肌少症发生情况及其危险因素研究[J]. 中国全科医学, 2021, 24(24): 3048-3053

[12] 张爽, 刘晓慧, 王罡, 等. 社区老年男性居民肌肉减少与代谢相关脂肪性肝病的相关性[J]. 肝脏, 2022, 27(11): 1206-1212

[13] 张雅楠, 薛君. 腹型肥胖对体质量指数正常的中老年男性骨骼肌的影响[J]. 中华老年多器官疾病杂志, 2021, 20(9): 678-682

[14] 吴永君, 张维森, 周柏靖, 等. 广州中老年人肌肉质量和内脏脂肪与代谢综合征的相关性研究[J]. 中国慢性病预防与控制, 2022, 30(6): 452-456

[15] 陈吉海, 史晓兰, 陆冰, 等. 不同年龄组老年肌肉减少症患者的特点分析[J]. 中华老年医学杂志, 2022, 41(4): 388-392

[16] 唐佳迎, 张玉萍, 李瑶, 等. 腹腔高压患者以腹内压为导向的肠内营养的证据总结[J]. 中国实用护理杂志, 2022, 38(31): 2420-2428

[17] 陈丽花, 盛青青, 黄瑶, 等. 重症患者腹内高压预防与管理的最佳证据总结[J]. 中华护理杂志, 2022, 57(17): 2164-2170

[18] Espinosa AC, Navarro-Garcia de Llano JP, Balcázar-Padrón JC, et al. Intracranial migration of a ventriculoperitoneal shunt: A case report and literature review[J]. Surg Neurol Int, 2023, 14: 103

[19] Mohan S, Lim ZY, Chan KS, et al. Impact of Obesity on Clinical Outcomes of Patients with Intra-Abdominal Hypertension and Abdominal Compartment Syndrome[J]. Life (Basel), 2023, 13(2): 330

[20] Zarnescu NO, Dumitrascu I, Zarnescu EC, et al. Abdominal Compartment Syndrome in Acute Pancreatitis: A Narrative Review [J]. Diagnostics (Basel), 2022, 13(1): 1

[21] Kinoshita S, Ohyama T, Kawaguchi C, et al. Significance of umbilical trocar size and intra-abdominal pressure on postoperative pain after transabdominal preperitoneal repair for inguinal hernia[J]. Asian J Endosc Surg, 2021, 14(1): 63-69

[22] Espinosa-de-Los-Monteros A, Dominguez-Arellano S, Vazquez-Guadalupe J, et al. Immediate changes in intra-abdominal pressure and lung indicators in patients undergoing complex ventral hernia repair with the transversus abdominis muscle release, with and without preoperative botulinum toxin[J]. Hernia, 2022, 26(5): 1301-1305

[23] 王晓瑾, 黄春荣, 赵慧慧, 等. 重症患者经膀胱腹内压监测管理的证据总结[J]. 中华护理杂志, 2022, 57(15): 1886-1892

[24] 王梅, 余雨枫, 张松, 等. 危重症成人患者腹内压测量的最佳证据总结[J]. 中国疗养医学, 2022, 31(12): 1237-1241

[25] Hmimidi D, Ariai S, Reithmeier T. Ventriculoperitoneal shunt failure due to raised intra-abdominal pressure: A case report and review of the literature[J]. Surg Neurol Int, 2022, 13: 440

(上接第 2934 页)

[24] Tay I, Sim S J, Moey T, et al. Shear wave versus strain elastography of breast lesions-The value of incorporating boundary tissue assessment[J]. Clin Imaging, 2022, 82(2): 228-233

[25] Kelly J D, Bryan C, Orr S, et al. Validation of Ideal Breast Characteristics With Breast Augmentation Patients[J]. Aesthet Surg J Open Forum, 2022, 4(5): ojac010

[26] Yang L U, Liu Y, Zhang B, et al. Prognostic tumor microenvironment gene and the relationship with immune infiltration characteristics in metastatic breast cancer[J]. Biological cell, 2022, 46(5): 29

[27] Zhang Q, Spincemaille P, Drotman M, et al. Quantitative transport mapping (QTM) for differentiating benign and malignant breast lesion: Comparison with traditional kinetics modeling and semi-quantitative enhancement curve characteristics [J]. Magn Re son Imaging, 2022, 86(5): 86-93

[28] Gibson A L, Watkins J E, Anushree A, et al. Shedding Light on T2 Bright Masses on Breast MRI: Benign and Malignant Causes [J]. J Breast Imaging, 2022, 4(4): 430-440

[29] 连俊, 李苗, 伍玉容, 等. 超声弹性成像参数在浸润性乳腺癌诊断中的应用及其与组织 NKD1、HER-2 表达量的关系 [J]. 海南医学, 2022, 33(14): 1852-1855

[30] 李美莹, 周显礼. 超声弹性成像对乳腺癌预后因素的预测价值及二者的关系[J]. 现代科学仪器, 2022, 39(1): 67-71