doi: 10.13241/j.cnki.pmb.2023.05.034

下咽鳞状细胞癌组织 claudin-1 和 MMP-9 的表达及与临床病理特征及预后的关系研究 *

林秋红 韩加辉 肖 祥 张书嘉 董春光△

（徐州医科大学附属连云港医院耳鼻咽喉头颈外科 江苏 连云港 222000）

摘要 目的：研究下咽鳞状细胞癌组织紧密连接蛋白 1（claudin-1）和基质金属蛋白酶 -9（MMP-9）的表达及与临床病理特征及预后的关系。**方法：**选取 2015 年 1 月 -2017 年 3 月我院收集的 75 例下咽鳞状细胞癌组织标本进行研究，同期选取 60 例癌旁正常黏膜组织标本作为对照。采用免疫组织化学法检测 claudin-1、MMP-9 在下咽鳞状细胞癌组织与癌旁正常黏膜组织中的表达差异，分析 claudin-1、MMP-9 阳性表达与临床病理特征关系；Spearman 相关性分析癌组织 claudin-1 与 MMP-9 的相关性。对患者进行 5 年随访，分析 claudin-1、MMP-9 表达与预后的关系。**结果：**下咽鳞状细胞癌组织 claudin-1、MMP-9 阳性表达率高于癌旁正常黏膜组织（$P<0.05$）。claudin-1、MMP-9 阳性表达与下咽鳞状细胞癌患者组织分化程度、淋巴结转移有关（$P<0.05$）。经 Spearman 相关性分析显示，下咽鳞状细胞癌组织中 claudin-1 阳性表达与 MMP-9 阳性表达呈正相关（rs= 0.463，$P<0.05$）。术后随访 5 年，2 例失访，73 例患者获得随访。Kaplan-Meier 生存曲线显示，claudin-1 阳性表达患者的 5 年生存率为 35.71%，低于阴性表达患者的 66.67%（$P<0.05$），MMP-9 阳性表达患者的 5 年生存率为 34.85%，低于阴性表达患者的 57.14%（$P<0.05$）。**结论：**下咽鳞状细胞癌组织中 claudin-1、MMP-9 阳性表达升高，其表达与组织分化程度、淋巴结转移和预后不良有关，两者呈正相关，可能发挥协同作用促进肿瘤发生发展。

关键词：下咽鳞状细胞癌；claudin-1；MMP-9；临床病理特征；预后

中图分类号：R739.8 **文献标识码：**A **文章编号：**1673-6273(2023)05-969-05

Expression of claudin-1 and MMP-9 in Hypopharyngeal Squamous Cell Carcinoma and Their Relationship Study with Clinicopathological Features and Prognosis*

LIN Qiu-hong, HAN Jia-hui, XIAO Xiang, ZHANG Shu-jia, DONG Chun-guang△

(Department of Otolaryngology Head and Neck Surgery, The Affiliated Lianyungang Hospital of Xuzhou Medical University, Lianyungang, Jiangsu, 222000, China)

ABSTRACT Objective: To study the expression of claudin-1 (claudin-1) and matrix metalloproteinase-9 (MMP-9) in hypopharyngeal squamous cell carcinoma and its relationship with clinicopathological features and prognosis. **Methods:** From January 2015 to March 2017, 75 cases of hypopharyngeal squamous cell carcinoma tissues specimens who were collected in our hospital were selected for the study, and 60 cases of adjacent normal mucosal tissues samples were selected as controls during the same period. Immunohistochemistry was used to detect the expression differences of claudin-1 and MMP-9 in hypopharyngeal squamous cell carcinoma tissues and adjacent normal mucosa tissues, and the relationship between claudin-1 and MMP-9 positive expression and clinicopathological features was analyzed. Spearman correlation analysis was used to analyze the correlation between claudin-1 and MMP-9 in cancer tissues. Patients were followed up for 5 years, and the relationship between the expression of claudin-1 and MMP-9 and prognosis were analyzed. **Results:** The positive expression rates of claudin-1 and MMP-9 in hypopharyngeal squamous cell carcinoma tissues were higher than those in adjacent normal mucosa tissues ($P<0.05$). The positive expressions of claudin-1 and MMP-9 were correlated with the degree of tissue differentiation and lymph node metastasis in patients with hypopharyngeal squamous cell carcinoma ($P<0.05$). Spearman correlation analysis showed that the positive expression of claudin-1 was positively correlated with the positive expression of MMP-9 in hypopharyngeal squamous cell carcinoma (rs=0.463, $P<0.05$). Postoperative follow-up was 5 years, 2 patients were lost to follow-up, and 73 patients were followed up. Kaplan-meier survival curve showed that the 5-year survival rate of patients with positive claudin-1 expression was 35.71%, which was lower than 66.67% of patients with negative claudin-1 expression ($P<0.05$). The 5-year survival rate of patients with positive MMP-9 expression was 34.85%, which was lower than 57.14% of patients with negative expression ($P<0.05$). **Conclusion:** The positive expression of claudin-1 and MMP-9 in hypopharyngeal squamous cell carcinoma is increased, and their expression is related to the

* 基金项目：江苏省卫健委面上项目（H20181371）

作者简介：林秋红（1991-），女，本科，主治医师，主要从事耳鼻咽喉头颈疾病综合诊疗工作，E-mail：linqiuhong0919@163.com

△ 通讯作者：董春光（1972-），男，本科，主任医师，主要从事咽喉头颈肿瘤综合诊疗工作，E-mail：18961326297@189.cn

（收稿日期：2022-05-31 接受日期：2022-06-27）

degree of tissue differentiation, lymph node metastasis and poor prognosis. They are positively correlated, which may play a synergistic role in promoting tumor development and development.

Key words: Hypopharyngeal squamous cell carcinoma; Claudin-1; MMP-9; Clinicopathological features; Prognosis

Chinese Library Classification(CLC): R739.8 Document code: A

Article ID: 1673-6273(2023)05-969-05

前言

下咽癌发病率较低，占头颈部恶性肿瘤 3~5%[1,2]，大多数患者属于鳞状细胞癌。由于该肿瘤位置较为隐蔽，大多数患者确诊时已为晚期。目前临床通过手术辅助放化疗等综合治疗下咽癌，但患者预后较差[3,4]。下咽鳞状细胞癌患者总体生存率较低，其 5 年生存率约 30%~45%[5]，故寻找下咽鳞状细胞癌预后评估的标志物成为临床研究重点。紧密连接为上皮细胞与内皮细胞间的重要结构，可保持细胞极性、维持细胞稳态等[6]。claudin 蛋白为紧密连接主要封闭蛋白，其分布结构与表达数量直接影响细胞膜表面功能区紧密连接结构和功能 [7]。紧密连接蛋白 1（claudin-1）属于 claudins 蛋白家族，于多种肿瘤中异常表达，与肿瘤发生发展有关[8]。侵袭转移为下咽癌主要生物学行为之一，也是患者死亡的主要原因。基质金属蛋白酶 -9（MMP-9）为Ⅳ型胶原酶，参与着肿瘤浸润及转移[9,10]。本研究通过免疫组化测定 claudin-1、MMP-9 在下咽鳞状细胞癌组织与癌旁正常黏膜组织中的表达情况，分析 claudin-1、MMP-9 与患者临床病理特征及预后关系，旨在为防治下咽鳞状细胞癌进展并改善患者的预后提供参考。

1 资料与方法

1.1 一般资料

选取 2015 年 1 月 -2017 年 3 月我院收集的 75 例下咽鳞状细胞癌组织标本，其中男 52 例，女 23 例；年龄为 45~70 岁，平均（58.42± 2.36）岁；参照 2002 年 AJCC 下咽癌 TNM 分期：Ⅰ期 9 例、Ⅱ期 15 例、Ⅲ期 34 例、ⅣA~B 期 17 例；肿瘤最大径：<4 cm 42 例，≥4 cm 33 例；组织分化程度：低分化 32 例、中分化 22 例、高分化 21 例；淋巴结转移 29 例、未转移 46 例。纳入标准：⑴ 患者均行根治性手术切除，且经病理检查确诊；⑵ 患者知情同意。排除标准：⑴ 合并其他肿瘤患者；⑵ 术前接受放、化疗或免疫治疗等患者；⑶ 病理资料不完整患者；⑷ 不配合研究要求患者。同期选取 60 例癌旁正常黏膜组织标本（距肿瘤切缘至少 2 cm）作为对照，其中男 41 例，女 19 例；年龄为 45~72 岁，平均（58.53± 2.29）岁。两组性别、年龄比较无差异（P>0.05），基础资料具有可比性。本研究获得本院医学伦理委员会批准。

1.2 方法

免疫组化染色法检测 claudin-1、MMP-9 表达：各组织标本固定、石蜡包埋处理后切片，层厚 5 μm，切片脱蜡、水化后用磷酸缓冲盐溶液（PBS）冲洗 3 次；微波修复抗原时用柠檬酸缓冲液冲洗 15 min；切片加 3%过氧化氢溶液在室温下孵育 10 min，用 PBS 冲洗 3 次，甩掉 PBS 液，切片分别放置 1:100 claudin-1 一抗（购于北京泰泽瑞达科技有限公司）、1:100 MMP-9 一抗（购于上海远慕生物科技有限公司），室温下孵育 1 h，PBS 冲洗 3 次。甩掉 PBS 液后，于切片上加聚合物增强剂，室温下孵育 20 min，用 PBS 冲洗 3 次；甩除 PBS 液，切片加二抗，室温下孵育 20 min，PBS 冲洗 3 次；甩掉 PBS 液，切片加新配二氨基联苯胺显色液，于显微镜下观察，当呈棕红色为阳性。蒸馏水冲洗，苏木素复染，用盐酸分化，自来水冲洗，PBS 冲洗反蓝；梯度酒精脱水处理，干燥后二甲苯透明，中性树胶封片。使用显微镜观察切片，对下咽癌行病理分级，观察 claudin-1、MMP-9 阳性表达。

1.3 免疫组化结果判断

由 2 名经验丰富的病理科医师阅片，观察记录免疫组化染色结果，claudin-1 颗粒为黄色呈阳性，MMP-9 位于细胞质，细胞显棕黄色颗粒则为阳性。染色强度：未着色计 0 分，黄色计 1 分，棕黄色计 2 分，黄褐色计 3 分；在 400 倍视野下对阳性细胞计数占比进行评分：不足 10%计 0 分，10~40%计 1 分，41~70%计 2 分，超过 70%计 3 分。两项评分之和，总分<2 分为阴性（-），2 分为弱阳性（+），3~4 分为中度阳性（++），5~6 分为强阳性（+++）；弱阳性、中度阳性、强阳性归为阳性。

1.4 预后随访

患者出院后对其行 5 年电话或者门诊复查随访，每半年随访 1 次，随访截止到 2022 年 3 月，统计患者生存死亡情况。

1.5 统计学方法

采用 SPSS25.0 软件分析数据，以（$\bar{x}$± s）表示计量资料，行 t 检验；用（%）表示计数资料，行 x^2 检验；claudin-1 与 MMP-9 表达的相关性则采用 Spearman 分析；Kaplan-Meier 生存曲线分析 claudin-1 与 MMP-9 表达与预后的关系。P<0.05 有统计学意义。

2 结果

2.1 不同组织 claudin-1、MMP-9 阳性表达情况

免疫组化结果显示，下咽鳞状细胞癌组织 claudin-1 的阳性表达率为 96.00%（72/75），癌旁正常黏膜组织中 claudin-1 阳性表达率为 61.67%（37/60）；癌组织 MMP-9 阳性表达率为 90.67%（68/75），癌旁正常黏膜组织中 MMP-9 阳性表达率为 53.33%（32/60）。癌旁正常黏膜组织与下咽鳞状细胞癌组织 claudin-1、MMP-9 阳性表达率比较差异具有统计学意义（P<0.05）。见表 1。

2.2 claudin-1、MMP-9 阳性表达与临床病理特征的关系

claudin-1、MMP-9 阳性表达与患者性别、吸烟史、年龄、肿瘤最大径、饮酒史、TNM 分期无关（P>0.05）；claudin-1、MMP-9 阳性表达与组织分化程度、淋巴结转移有关（P<0.05）。见表 2。

2.3 相关性分析

经 Spearman 相关性分析显示，下咽鳞状细胞癌组织中 claudin-1 阳性表达与 MMP-9 阳性表达呈正相关（r_s=0.463，P<0.05）。

表 1 不同组织 claudin-1、MMP-9 阳性表达情况

Table 1 Positive expression of claudin-1 and MMP-9 in different tissues

Tissues	n	claudin-1				Positive expression rate	MMP-9				Positive expression rate
		-	+	++	+++		-	+	++	+++	
Adjacent normal mucosa tissues	60	23	18	11	8	61.67%	28	18	8	6	53.33%
Hypopharyngeal squamous cell carcinoma tissues	75	3	18	31	23	96.00%	7	19	27	22	90.67%
x^2						25.268					24.192
P						＜0.001					＜0.001

表 2 claudin-1、MMP-9 阳性表达与临床病理特征的关系 [例(%)]

Table 2 Relationship between positive expression of claudin-1, MMP-9 and clinicopathological features [n(%)]

Clinical data	n	claudin-1		x^2	P	MMP-9		x^2	P
		Negative expression (n=3)	Positive expression (n=72)			Negative expression (n=7)	Positive expression (n=68)		
Gender				0.011	0.919			0.016	0.900
Male	52	2(66.67)	50(69.44)			5(71.43)	47(69.12)		
Female	23	1(33.33)	22(30.56)			2(28.57)	21(30.88)		
Age				0.021	0.884			0.101	0.751
＜60 years	47	2(66.67)	45(62.50)			4(57.14)	43(63.24)		
≥60 years	28	1(33.33)	27(37.50)			3(42.86)	25(36.76)		
Smoking history				0.083	0.774			0.007	0.932
Yes	31	1(33.33)	30(41.67)			3(42.86)	28(41.18)		
No	44	2(66.67)	42(58.33)			4(57.14)	40(58.82)		
Drinking history				0.000	1.000			0.079	0.779
Yes	25	1(33.33)	24(33.33)			2(28.57)	23(33.82)		
No	50	2(66.67)	48(66.67)			5(71.43)	45(66.18)		
Maximum tumor diameter				0.144	0.704			0.746	0.388
＜4 cm	42	2(66.67)	40(55.56)			5(71.43)	37(54.41)		
≥4 cm	33	1(33.33)	32(44.44)			2(28.57)	31(45.59)		
Degree of organizational differentiation				4.199	0.040			5.849	0.016
Low differentiation	32	0(0.00)	32(44.44)			1(14.29)	31(45.59)		
Medium high differentiation	43	3(100.00)	40(55.56)			6(85.71)	37(54.41)		
TNM staging				0.003	0.960			0.418	0.518
Ⅰ~Ⅱ stage	24	1(33.33)	23(31.94)			3(42.86)	21(30.88)		
Ⅲ~ⅣB stage	51	2(66.67)	49(68.06)			4(57.14)	47(69.12)		
Lymph node metastasis				2.942	0.006			4.867	0.027
Yes	29	0(0.00)	29(40.28)			0(0.00)	29(42.65)		
No	46	3(100.00)	43(59.72)			7(100.00)	39(57.35)		

2.4 claudin-1、MMP-9 与患者的预后分析

出院后随访 5 年，2 例失访，73 例患者获得随访，claudin-1 阳性表达与阴性表达患者的 5 年生存率分别为 35.71%（25/70）、66.67%（2/3），MMP-9 阳性表达与阴性表达患者的 5 年生存率分别为 34.85%（23/66）、57.14%（4/7），claudin-1、MMP-9 阴性表达与阳性表达患者的 5 年生存率比较差异具有统计学意义（$P<0.05$）。claudin-1、MMP-9 表达与患者预后关系的 Kaplan-Meier 生存曲线见图 1、2。

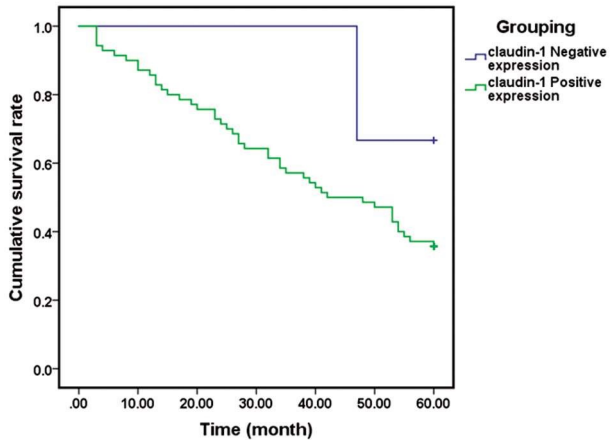

图 1 claudin-1 阴性表达和阳性表达的 Kaplan-Meier 生存曲线

Fig.1 Kaplan-Meier survival curves of negative and positive expression of claudin-1

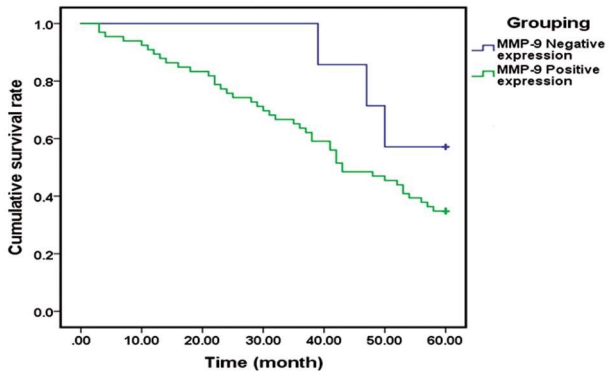

图 2 MMP-9 阴性表达和阳性表达的 Kaplan-Meier 生存曲线

Fig.2 Kaplan-Meier survival curves of negative and positive expression of MMP-9

3 讨论

细胞间相互连接在调节细胞运动与功能中具有重要作用，紧密连接完整性被破坏、正常功能丧失为下咽癌发病标志[11]，claudin-1 位于人染色体 3q28-q29，可参与细胞间黏附调节过程[12]。claudin-1 为紧密连接的主要封闭蛋白，其在多种肿瘤中异常表达，该异常表达方式被证实与肿瘤发生发展有关[13]。Geoffroy M[14]等人报道指出，claudin-1 在不同肿瘤中的表达方式不同，其异常表达导致上皮细胞渗透屏障功能破坏以促进肿瘤发生发展。本研究发现 claudin-1 在下咽鳞状细胞癌组织中阳性表达率高于癌旁正常黏膜组织，且其表达与分化程度有关，原因可能为 claudin-1 阳性表达导致紧密连接结构被破坏、细胞间黏附性降低或修饰，缺乏限制癌细胞营养与相关生长因子供应的作用，癌细胞缺乏分化而侵袭力增强，提示 claudin-1 阳性表达率越高其组织分化程度越低[15]。claudin-1 表达与肿瘤淋巴结转移有关，原因可能为 claudin-1 阳性表达促进细胞迁移的活性，提高肿瘤侵袭力，参与肿瘤淋巴结转移过程[16,17]。Kaplan-Meier 生存曲线显示，claudin-1 阳性表达患者生存率低于阴性表达者，推测 claudin-1 阳性表达促进了癌细胞迁移活性，提高肿瘤侵袭力，可能经淋巴结发生局部或远处转移，导致预后不良。

MMP-9 为明胶类，是 MMP 中相对分子质量最大成员，参与细胞外基质降解与重建，又称基质因子[18,19]。MMP-9 主要经梭化作用降解Ⅳ、Ⅴ型胶原，包括降解细胞外基质、调节细胞黏附，参与肿瘤侵袭、转移与新生血管形成等作用[20,21]。本研究显示与癌旁正常黏膜组织相比，MMP-9 在下咽鳞状细胞癌组织中的阳性表达率较高，可能原因为 MMP-9 在癌组织中可通过降解肿瘤周围组织的基质与基底膜，对下咽癌侵袭、转移具有促进作用[22,23]。MMP-9 阳性表达与组织分化程度、淋巴结转移有关（$P<0.05$），提示 MMP-9 阳性表达升高促进低分化、淋巴结转移，可能原因为 MMP-9 在肿瘤侵袭、转移中发挥作用，可消除细胞外基质屏障，促进肿瘤恶性进展[24,25]。Kaplan-Meier 生存曲线显示，MMP-9 阳性表达患者生存率低于阴性表达者，MMP-9 阳性表达升高导致患者预后不良的可能原因为肿瘤中炎症细胞分泌大量 MMP-9，有助于血管内皮生长因子结合其受体，形成大量肿瘤新生血管[26]。MMP-9 可降解、破坏邻近癌细胞表面的基底膜与细胞外基质，使癌细胞沿缺失基底膜向周围组织浸润，对肿瘤浸润具有促进作用。MMP-9 阳性表达患者体内癌细胞基膜破坏更严重，其浸润与扩散程度更大，削弱了组织学屏障作用并释放血管内皮生长因子，导致患者预后较差[27]。

本研究相关性发现，claudin-1 与 MMP-9 在下咽鳞状细胞癌中表达呈正相关，提示 claudin-1 可能参与细胞周期调控与分化过程，MMP-9 破坏癌细胞基膜、促进组织浸润，两者发挥协同作用可共同促进肿瘤发生发展。

综上所述，在下咽鳞状细胞癌中 claudin-1、MMP-9 呈阳性高表达，且与淋巴结转移、组织分化程度有关，两者表达呈正相关，对患者术后治疗与预后判断具有一定的指导价值。

参 考 文 献（References）

[1] Aupérin A. Epidemiology of head and neck cancers: an update[J]. Curr Opin Oncol, 2020, 32(3): 178-186

[2] 张承宁, 李婷婷, 胡德馨, 等. 2010-2019 年黔南州头颈部恶性肿瘤患者临床流行病学特征及流行学趋势分析 [J]. 现代预防医学, 2021, 48(5): 952-956

[3] Yu H, Zhang D, Zhou L, et al. Assessment and treatment strategies for occult contralateral lymph node metastasis in hypopharyngeal squamous cell carcinoma patients with ipsilateral node-positive necks [J]. Oral Oncol, 2021, 114(8): 105183

[4] 陶磊, 林瀚青, 衡宇, 等. 下咽鳞状细胞癌颈部淋巴结转移的风险因素及其对治疗策略的参考价值[J]. 中国眼耳鼻喉科杂志, 2022, 22(2): 113-117

[5] 侯振兴, 吕正华, 徐伟. 口咽和下咽鳞癌咽后淋巴结转移的临床特

征及预后的 Meta 分析 [J]. 中华耳鼻咽喉头颈外科杂志, 2022, 57 (4): 467-473

[6] 项航. Claudin 蛋白在胃癌中的作用及其临床研究进展 [J]. 中国肿瘤生物治疗杂志, 2019, 26(8): 910-915

[7] 邢晓辉, 李力仙, 郭天林, 等. Claudin 蛋白在紧密连接中的作用机制及与疾病的关系[J]. 中华临床医师杂志(电子版), 2013, 7(23): 10839-10841

[8] 黄秋红, 潘永年, 钱昇, 等. 紧密连接蛋白 claudin-1 在皮肤基底细胞癌组织中的表达[J]. 实用皮肤病学杂志, 2020, 13(2): 95-97

[9] Barillari G. The Impact of Matrix Metalloproteinase-9 on the Sequential Steps of the Metastatic Process [J]. Int J Mol Sci, 2020, 21 (12): 4526

[10] Tian K, Du G, Wang X, et al. MMP-9 secreted by M2-type macrophages promotes Wilms' tumour metastasis through the PI3K/AKT pathway[J]. Mol Biol Rep, 2022, 49(5): 3469-3480

[11] 周书芳, 汪旭, 吴昊, 等. 紧密连接蛋白 -1 在下咽鳞状细胞癌组织中的表达及临床意义 [J]. 中国耳鼻咽喉头颈外科, 2017, 24(11): 565-568

[12] Jwc A, Sts A, Mi A, et al. Claudin-1 mediates progression by regulating EMT through AMPK/TGF- β signaling in head and neck squamous cell carcinoma[J]. Transl Res, 2022, 247(9): 58-78

[13] 陈茹, 黄益灯. Claudin-1 和 Claudin-7 与头颈部恶性肿瘤的关系[J]. 国际耳鼻咽喉头颈外科杂志, 2017, 41(1): 15-18

[14] Geoffroy M, Kleinclauss A, Kuntz S, et al. Claudin 1 inhibits cell migration and increases intercellular adhesion in triple-negative breast cancer cell line[J]. Mol Biol Rep, 2020, 47(10): 7643-7653

[15] 李武杰, 李大军, 张樊苹, 等. 下咽鳞状细胞癌组织claudin-1 的表达及与微淋巴管生成的关系 [J]. 中国耳鼻咽喉颅底外科杂志, 2021, 27(3): 294-299

[16] Bhat AA, Syed N, Therachiyil L, et al. Claudin-1, A Double-Edged Sword in Cancer[J]. Int J Mol Sci, 2020, 21(2): 569

[17] 郭晓光, 唐治蓉, 韩莹, 等. Claudin-1 蛋白在胃癌组织和细胞中的表达及促进其表达后对癌细胞增殖、侵袭和迁移的影响[J]. 现代肿瘤医学, 2021, 29(6): 934-940

[18] Dong H, Diao H, Zhao Y, et al. Overexpression of matrix metalloproteinase-9 in breast cancer cell lines remarkably increases the cell malignancy largely via activation of transforming growth factor beta/SMAD signalling[J]. Cell Prolif, 2019, 52(5): e12633

[19] Luchian I, Goriuc A, Sandu D, et al. The Role of Matrix Metalloproteinases (MMP-8, MMP-9, MMP-13) in Periodontal and Peri-Implant Pathological Processes [J]. Int J Mol Sci, 2022, 23(3): 1806

[20] 高金芳, 张莉, 黄燕, 等. 肺癌患者血清中 VEGF,TIMP-1 和 MMP-9 水平变化及临床意义[J]. 现代生物医学进展, 2017, 17(4): 728-730, 627

[21] 李巍, 李培华, 张艳秋. 基质金属蛋白酶 MMP-1、MMP-2 与下咽鳞状细胞癌侵袭转移的关系 [J]. 徐州医学院学报, 2011, 31(11): 754-758

[22] St-Pierre Y. Towards a Better Understanding of the Relationships between Galectin-7, p53 and MMP-9 during Cancer Progression[J]. Biomolecules, 2021, 11(6): 879

[23] Grzelczyk WL, Szemraj J, Józefowicz-Korczyńska M. The matrix metalloproteinase in larynx cancer [J]. Postepy Hig Med Dosw (Online), 2016, 70(0): 1190-1197

[24] Augoff K, Hryniewicz-Jankowska A, Tabola R, et al. MMP9: A Tough Target for Targeted Therapy for Cancer [J]. Cancers (Basel), 2022, 14(7): 1847

[25] John A, Tuszynski G. The role of matrix metalloproteinases in tumor angiogenesis and tumor metastasis [J]. Pathol Oncol Res, 2001, 7(1): 14-23

[26] Pezeshkian Z, Nobili S, Peyravian N, et al. Insights into the Role of Matrix Metalloproteinases in Precancerous Conditions and in Colorectal Cancer[J]. Cancers (Basel), 2021, 13(24): 6226

[27] 吴四海, 乔宗海, 顾晓峰, 等. MMP-9 及 CD147 在下咽癌中的表达及其临床意义[J]. 江苏医药, 2005, 31(3): 170-172

(上接第 930 页)

[26] Doshi A, Agashe P, Kshirsagar S. Comments on: Short-term outcome of botulinum neurotoxin A injection with or without sodium hyaluronate in the treatment of infantile esotropia - A prospective interventional study[J]. Indian J Ophthalmol, 2021, 69(2): 473

[27] Zheng X, Chen Q, Chen L. Obesity is associated with Henoch-Schönlein Purpura Nephritis and development of end-stage renal disease in children[J]. Ren Fail, 2019, 41(1): 1016-1020

[28] Zheng C, Childers J, Rabinovich E, et al. Recurrent Henoch-Schönlein Purpura with bullous rash and pulmonary nodules [J]. Pediatr Rheumatol Online J, 2020, 18(1): 40

[29] 朱小波, 范海燕, 刘金祥. 山莨菪碱结合孟鲁司特治疗过敏性紫癜患儿的临床研究及复发的危险因素分析 [J]. 实用医学杂志, 2021, 37(3): 5

[30] Williams KM, Pavletic SZ, Lee SJ, et al. Prospective Phase II Trial of Montelukast to Treat Bronchiolitis Obliterans Syndrome after Hematopoietic Cell Transplantation and Investigation into Bronchiolitis Obliterans Syndrome Pathogenesis [J]. Transplant Cell Ther, 2022, 28(5): 264.e1-264.e9