doi: 10.13241/j.cnki.pmb.2023.09.033

经阴道三维超声联合 CA125、CA199、NLR 及 PLR 检测对绝经后子宫内膜癌的诊断效能 *

倪晓鸽[1] 朱琳娜[2] 房玉珠[3] 时 婕[1] 李思玥[1]

（1 江苏大学附属人民医院妇产科 江苏 镇江 212000；
2 江苏大学附属人民医院超声科 江苏 镇江 212000；3 江苏大学附属人民医院检验科 江苏 镇江 212000）

摘要 目的：探讨经阴道三维超声联合糖类抗原 125（CA125）、糖类抗原 199（CA199）、中性粒细胞 / 淋巴细胞比值（NLR）及血小板 / 淋巴细胞比值（PLR）检测对绝经后女性子宫内膜癌（EC）的诊断效能。**方法：**回顾性分析本院 2019 年 5 月至 2022 年 5 月收治的因绝经后出血就诊的 92 例疑似子宫内膜肿瘤患者的病历资料，经手术病理证实，EC 患者 48 例（EC 组）、子宫内膜良性病变患者 44 例（良性组）。比较两组 CA125、CA199、NLR 及 PLR 水平，对比两组子宫内膜血管指数（VI）、血流指数（FI）、血管 - 血流指数（VFI）、子宫内膜容积（EV）变化及血流信号分布情况。绘制受试者工作特征（ROC）曲线分析经阴道三维超声联合 CA125、CA199、NLR 及 PLR 检测对绝经后 EC 的诊断效能。**结果：**EC 组 CA125、CA199、NLR 及 PLR 水平均高于良性组（$P<0.05$）。EC 组三维超声参数 VI、FI、VFI 及 EV 均高于良性组（$P<0.05$）。EC 组血流信号Ⅱ级占比 25.00%，Ⅲ级占比 70.83%；良性组血流信号Ⅱ级占比 88.64%，Ⅲ级占比 2.27%。EC 组血流信号Ⅱ级占比低于良性组，血流信号Ⅲ级占比高于良性组（$P<0.05$）。两组血流信号 0 级、Ⅰ级比较无差异（$P>0.05$）。ROC 结果显示五项检查联合检测曲线下面积（AUC）值为 0.944（95%Cl：0.902~0.985），具有更优的诊断效能（敏感度为 89.10%、特异度为 91.80%）。**结论：**CA125、CA199、NLR 及 PLR 检测联合经阴道三维超声检查诊断绝经后 EC 效果显著，可为临床诊断提供参考。

关键词：子宫内膜癌；经阴道三维超声；CA125；CA199；NLR；PLR；诊断效能

中图分类号：R737.33 **文献标识码：**A **文章编号：**1673-6273（2023）09-1771-05

Diagnostic Efficacy of Transvaginal Three-Dimensional Ultrasound Combined with CA125, CA199, NLR and PLR in Postmenopausal Endometrial Carcinoma*

NI Xiao-ge[1], ZHU Lin-na[2], FANG Yu-zhu[3], SHI Jie[1], LI Si-yue[1]

(1 Department of Obstetrics and Gynecology, People's Hospital Affiliated to Jiangsu University, Zhenjiang, Jiangsu, 212000, China;
2 Department of Ultrasonography, People's Hospital Affiliated to Jiangsu University, Zhenjiang, Jiangsu, 212000, China;
3 Department of Clinical Laboratory, People's Hospital Affiliated to Jiangsu University, Zhenjiang, Jiangsu, 212000, China)

ABSTRACT Objective: To investigate the diagnostic efficacy of transvaginal three-dimensional ultrasound combined with carbohydrate antigen 125 (CA125), carbohydrate antigen 199 (CA199), neutrophil to lymphocyte ratio (NLR) and platelet to lymphocyte ratio (PLR) in postmenopausal women with endometrial carcinoma (EC). **Methods:** The medical records of 92 patients with suspected endometrial tumors due to postmenopausal bleeding who were admitted to our hospital from May 2019 to May 2022 were retrospectively analyzed, confirmed by surgery and pathology, 48 patients of EC (EC group), 44 patients of benign endometrial lesions (benign group). The levels of CA125, CA199, NLR and PLR in the two groups were compared, and the changes of endometrial vascular index (VI), blood flow index (FI), vascular blood flow index (VFI), endometrial volume (EV) and blood flow signal distribution were compared between the two groups. The receiver operating characteristic (ROC) curve was drawn to analyze the diagnostic efficacy of transvaginal three-dimensional ultrasound combined with CA125, CA199, NLR and PLR in postmenopausal EC. **Results:** The levels of CA125, CA199, NLR and PLR in EC group were higher than those in benign group ($P<0.05$). The three-dimensional ultrasound parameters VI, FI, VFI and EV in EC group were higher than those in benign group ($P<0.05$). The proportion of blood flow signal grade II was 25.00%, and the proportion of blood flow signal grade III was 70.83% in EC group. The proportion of blood flow signal grade II was 88.64%, and the proportion of blood flow signal grade III was 2.27% in benign group. The proportion of blood flow signal grade II in EC group was lower than that in benign group, and the proportion of blood flow signal grade III was higher than that in benign group ($P<0.05$). There was no difference between the two groups in blood flow signals grade 0, and grade Ⅰ ($P<0.05$). The ROC results showed that the area under the curve (AUC) value of the combined detection of five examinations was 0.944 (95% Cl: 0.902~0.985), which had better

* 基金项目：江苏省自然科学基金面上项目（BK20161653）
作者简介：倪晓鸽（1981-），女，硕士，副主任医师，从事妇科肿瘤方向的研究，E-mail: violo_nit@163.com
（收稿日期：2022-09-27 接受日期：2022-10-23）

diagnostic efficacy (sensitivity was 89.10%, specificity was 91.80%). **Conclusion:** CA125, CA199, NLR and PLR combined with transvaginal three-dimensional ultrasound have significant effects in diagnosing postmenopausal EC, which can provide reference for clinical diagnosis.

Key words: Endometrial carcinoma; Transvaginal three-dimensional ultrasound; CA125; CA199; NLR; PLR; Diagnostic efficacy

Chinese Library Classification(CLC):R737.33 Document code: A

Article ID: 1673-6273(2023)09-1771-05

前言

子宫内膜癌(EC)是妇科常见的恶性肿瘤,好发于绝经后女性,以绝经后阴道不规则流血、血性分泌物为主要症状[1]。无创、微创和实验室血清学检测已逐渐成为子宫恶性肿瘤早期筛查和辅助诊断的重要手段。经阴道三维超声检查具有重复性高、无创性及成像清晰等优势,是临床鉴别诊断 EC 的有效检查方法,但也存在易误诊的现象[2]。肿瘤标志物是肿瘤组织自身分泌的一类物质,可反映肿瘤发生、发展情况[3]。糖类抗原 125(CA125)、糖类抗原 199(CA199)等是临床常见肿瘤标志物,在各种肿瘤诊断、治疗及预后评估中发挥着重要作用[4]。研究指出,EC 微环境中存在大量的生长因子、细胞趋化因子和各种蛋白水解酶所产生的免疫炎症反应,可促进 EC 增殖、侵袭[5]。中性粒细胞 / 淋巴细胞比值 (NLR)、血小板 / 淋巴细胞比值(PLR)属于炎症反应标志物,既往研究证实,NLR、PLR 异常变化可反应肿瘤进展与侵袭情况,在诊断胃癌、卵巢癌等恶性疾病的特异性较高[6,7]。鉴于此,本研究通过探讨阴道三维超声联合 CA125、CA199、NLR 及 PLR 检测对绝经后 EC 的诊断效能,旨在为临床绝经后 EC 的诊断提供参考。

1 资料与方法

1.1 一般资料

回顾性分析本院 2019 年 5 月至 2022 年 5 月收治的因绝经后出血就诊的 92 例疑似子宫内膜肿瘤患者的病历资料。纳入标准:(1)所有患者均行阴道超声,且经组织病理学检查明确疾病性质;(2)心、肝、肺、脑等脏器无严重疾病;(3)既往无子宫手术史;(4)均首次发病。排除标准:(1)临床资料缺损或丢失者;(2)合并认知功能障碍或精神病史;(3)存在腹腔手术禁忌症;(4)伴盆腔炎性疾病患者。经手术病理证实,EC 患者 48 例(EC 组),子宫内膜良性病变患者 44 例(良性组)。 EC 组患者年龄 44～86 岁,平均年龄(55.36±4.63)岁;疾病类型:腺癌 42 例,腺鳞癌 3 例,癌肉瘤 2 例,神经内分泌瘤 1 例。良性组患者年龄 46～83 岁,平均年龄为(56.52±5.25)岁;疾病类型:子宫内膜息肉 10 例, 子宫黏膜下肌瘤 8 例, 其他子宫内膜良性病变 26 例。两组年龄比较无差异(P>0.05),具有可比性。本研究已经我院伦理委员会批准。

1.2 方法

1.2.1 阴道三维超声检查 患者超声检查资料完整,检查均由高年资超声科医生操作完成并复核,选用 VolusonE8 彩色多普勒超声诊断仪(美国 GE 公司)配置 RIC5-9-D 型腔内探头,探头频率 4~8MHz。先行阴道二维超声检查,叮嘱患者排空膀胱,取截石位,利用无菌避孕套套住探头,常规观察子宫内膜形态、内部回声等情况,并测量子宫内膜厚度,随后切换彩色多普勒超声观察血管粗细、形态等,测量阻力指数。完成二维超声、彩超检查后,固定探头与子宫矢状切面显示子宫内膜长轴,启动三维能力多普勒模式。观察肿瘤血流信号,并对感兴趣区进行扫描,每 15° 选择一个切面,每个病灶选择 12 个切面,手动勾画病变区的包络线。VOCAL 软件生成三维能量多普勒直方图,并计算子宫内膜血管指数(VI) 、血流指数(FI)、血管 - 血流指数(VFI)与子宫内膜容积(EV),反复测量 3 次后取平均值。根据血管分布情况、走形等特征分为 4 个等级:0 级为三维超声检查示子宫内膜内部及周边无血流信号分布。Ⅰ级为超声可见子宫内膜周边有弧形或短条状血流信号, 内膜内部无血管分布。Ⅱ级为除周边血管外,内膜内部可见血管稀疏平直走形,分支简单。Ⅲ级为子宫内膜周边与内部均可见血管走形,周边可见血管包绕,内部血管树、血管网丰富。

1.2.2 肿瘤标志物检测 患者血检资料完整,均为入院当日或次日空腹抽血检测。采用 AU-5800 型全自动生化分析仪(美国贝克曼公司)检测外周血中性粒细胞、淋巴细胞及血小板水平,并计算 NLR、PLR,试剂盒由美康生物科技股份有限公司提供。电化学发光免疫法检测 CA125、CA199,检测仪器为 ACCESS2 型电化学发光仪 (美国贝克曼公司), 试剂盒由科德曼公司提供。详细操作严格按照说明执行。阳性判定范围[7]:CA125:＞30 U/mL,CA199:＞30 U/mL,NLR:＞2,PLR:＞150。

1.3 统计学方法

本研究数据均采用 SPSS25.0 软件进行统计分析, 计量资料采用均数±标准差($\bar{x}\pm s$)描述,采用 t 检验;计数资料通过率或构成比表示,并采用 χ^2 检验;等级资料采用秩和检验;采用采用受试者工作特征(ROC)曲线分析阴道三维超声联合 CA125、CA199、NLR 及 PLR 检测对绝经后 EC 的诊断价值,检验标准:α=0.05。

2 结果

2.1 两组 CA125、CA199、NLR 及 PLR 水平比较

EC 组 CA125、CA199、NLR 及 PLR 水平均明显高于良性组(P＜0.05)。见表 1。

2.2 两组三维超声参数 VI、FI、VFI 及 EV 比较

EC 组三维超声参数 VI、FI、VFI 及 EV 均高于良性组(P＜0.05)。见表 2。

2.3 两组血流信号分布情况比较

EC 组血流信号Ⅱ级占比 25.00%(12/48), Ⅲ级占比 70.83%(34/48); 良性组血流信号Ⅱ级占比 88.64%(39/44),Ⅲ级占比 2.27%(1/44)。EC 组血流信号Ⅱ级占比低于良性组,血流信号Ⅲ级占比高于良性组(P＜0.05)。两组血流信号 0 级、1 级比较无差异(P＞0.05)。见表 3。

2.4 经阴道三维超声联合 CA125、CA199、NLR 及 PLR 对绝经

后 EC 的诊断价值

ROC 结果显示，阴道三维超声（VI+FI+VFI+EV，将三维超声测得 EV、VI、FI、VFI 分别赋值，EV≥ 6.55cm^3 为 1 分，VI≥ 0.62%为 1 分，FI≥ 27.27 为 1 分，VFI≥ 0.46 为 1 分）、CA125、CA199、NLR 及 PLR 单项检测曲线下面积（AUC）分别为 0.873、0.796、0.803、0.793、0.791；五者联合检测的 AUC 为 0.944，具有较好的诊断效果（敏感度 89.10%、特异度 91.80%）。见表 4 及图 1。

表 1 两组 CA125、CA199、NLR 及 PLR 水平比较（$\bar{x}\pm s$）

Table 1 Comparison of CA125, CA199, NLR and PLR levels between the two groups ($\bar{x}\pm s$)

Groups	CA125(U/mL)	CA199(U/mL)	NLR	PLR
EC group(n=48)	79.08±13.42	84.52±16.05	3.08±0.33	183.91±24.45
Benign group(n=44)	22.67±4.44	26.32±5.25	1.42±0.12	119.25±16.63
t	26.571	22.945	31.501	14.697
P	＜0.001	＜0.001	＜0.001	＜0.001

表 2 两组三维超声参数 VI、FI、VFI 及 EV 比较（$\bar{x}\pm s$）

Table 2 Comparison of three-dimensional ultrasound parameters VI, FI, VFI and EV between the two groups ($\bar{x}\pm s$)

Groups	VI	FI	VFI	EV(mL)
EC group(n=48)	0.56±0.14	28.74±5.41	2.63±0.65	8.65±2.74
Benign group(n=44)	0.31±0.09	15.32±3.12	1.34±0.33	3.25±0.69
t	10.086	14.401	11.837	12.703
P	＜0.001	＜0.001	＜0.001	＜0.001

表 3 两组血流信号分布情况比较 [n(%)]

Table 3 Comparison of blood flow signal distribution between the two groups [n (%)]

Groups	Grade 0	Grade Ⅰ	Grade Ⅱ	Grade Ⅲ
EC group(n=48)	0(0.00)	2(4.17)	12(25.00)	34(70.83)
Benign group(n=44)	0(0.00)	4(9.09)	39(88.64)	1(2.27)
Z		-6.901		
P		＜0.001		

表 4 经阴道三维超声联合 CA125、CA199、NLR 及 PLR 对绝经后 EC 的诊断价值

Table 4 Diagnostic value of transvaginal three-dimensional ultrasound combined with CA125, CA199, NLR and PLR in postmenopausal EC

Predictor	Yodon index	Truncation value	Sensitivity	Specificity	AUC	95%CI	*P*
CA125	0.516	34.95U/mL	0.833	0.795	0.796	0.697~0.896	＜0.001
CA199	0.446	36.44U/mL	0.813	0.795	0.803	0.710~0.896	＜0.001
NLR	0.421	3.31	0.792	0.773	0.793	0.694~0.891	＜0.001
PLR	0.447	157.92	0.813	0.773	0.791	0.694~0.889	＜0.001
Transvaginal three-dimensional ultrasound	0.624	3 scores	0.875	0.851	0.873	0.791~0.955	＜0.001
combined detection of five examinations	0.814	-	0.891	0.918	0.944	0.902~0.985	＜0.001

3 讨论

子宫肿瘤种类多、结构复杂，采用单一检查进行子宫肿瘤性质的鉴别，易误诊、漏诊[8,9]。肿瘤标志物是由肿瘤组织自身分泌的一种对肿瘤具有特异性反应的物质，其可以反映肿瘤的发生和发展情况[10,11]。梁炯芳[12]报道显示，联合不同肿瘤标志物检测可提高疾病的诊断准确率，但存在一定的局限性，如无法明确病灶位置、大小等情况。近年来随着超声诊断设备性能不断提高，超声图像分辨率大幅提升，以三维超声为代表的超声学诊断方法，可准确评估子宫病变组织的病理组织学特点，为疾病诊断提供有效参考[13-15]。

三维多平面成像技术采用复合扫描线，增加了反射面，增强了图像对比度，且更清晰、直观，因此阴道三维超声在妇科疾病诊断中得到广泛应用[16,17]。阴道三维超声可清晰显示全子宫、

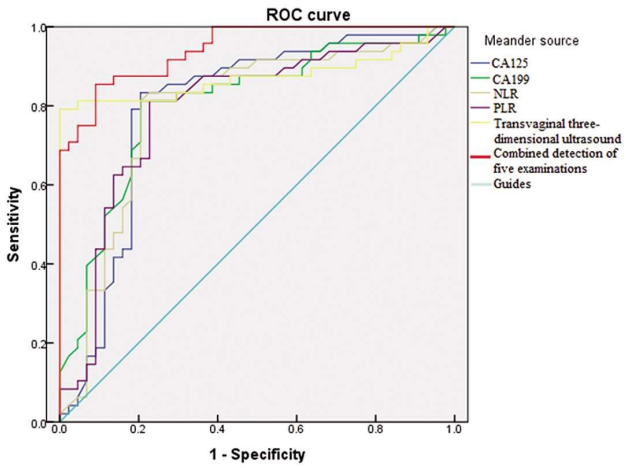

图 1 各指标诊断绝经后 EC 的 ROC 曲线图

Fig.1 ROC curve of each index in diagnosing postmenopausal EC

内膜形状及两侧宫角、子宫壁与内膜的界限；亦可根据需要切割任意平面，同时还可测量子宫内膜体积[18,19]。本研究结果发现，EC 组 VI、FI、VFI 及 EV 值均高于子宫内膜良性组，与陈慧敏[20]等人结果相符，上述参数值增高者，可能具有罹患恶性肿瘤的风险，需进一步接受病理检查以明确确诊。究其原因可能与 EC 的肿瘤微血管生成和新生微血管的特点，病灶组织微循环状态的改变，血流量增加有关。另一方面，三维超声对子宫内膜血流的半定量分析可作为提示子宫内膜病变初步区分的依据。本次研究发现 EC 患者三维超声血流信号以Ⅲ级为主，而子宫内膜良性疾病患者以Ⅱ级为主，但实际诊断中，因 EC 早期超声声像图缺乏典型特征性变化、部分患者肿瘤体积微小、多种子宫内膜疾患同时存在等因素，使得三维超声检查仍存在一定漏诊、误诊的风险[21]。故临床医师在采用三维超声诊断时需充分了解 EC 与子宫内膜其他疾病的临床特征，同时结合其他临床检查对高度疑似患者进行综合、客观评估，从而提高诊断效能。

CA125 本质为卵巢癌相关抗原，临床常用于检测上皮性恶性肿瘤[22]。据相关资料显示，在 TNM 分期较高的 EC 患者中，CA125 检出率达 60.00%[23]。CA125 升高与腹水和肿瘤复发有关，早期升高比例较低，易导致出现漏诊和误诊的情况[24,25]。CA199 作为一类低聚糖的肿瘤相关抗原，在子宫恶性肿瘤患者血清中呈高表达[26,27]。中性粒细胞可激活其他免疫细胞，释放前炎症因子，从而促进疾病进展[28]。NLR 由中性粒细胞与淋巴细胞比值计算获得，由于癌组织中的中性粒细胞增多，淋巴细胞减少，导致 NLR 异常增高，抗肿瘤免疫力降低，导致肿瘤生长[29]。且有国内外研究证实，中晚期 EC 患者的中性粒细胞增多与肿瘤复发和转移有关[30,31]。PLR 可很好地反映血小板计数及淋巴细胞计数的变化情况，在临床上，恶性疾病患者常表现为血小板计数相对增加或淋巴细胞计数减少，血小板增多可导致血小板聚集与脱颗粒过程，促进肿瘤血管生成，加快恶性细胞增长及转移[32]。本研究还发现，与子宫内膜良性疾病患者相比，EC 患者 CA125、CA199、NLR 及 PLR 水平均增高。推测可能与以下几点有关：① 恶性肿瘤组织释放的多种细胞因子可以刺激中性粒细胞升高，淋巴细胞计数减少，血小板增多。② EC 会导致 CA125、CA199 分泌增加，从而导致进入体循环的 CA125、CA199 增多。进一步通过 ROC 曲线验证，联合三维超声、CA125、CA199、NLR 及 PLR 诊断 EC 的效果显著，AUC 值为 0.944，敏感度 89.10%、特异度 91.80%。提示上述指标联合检测可提高对 EC 的诊断效能，可能与联合诊断能更全面地获取更多疾病信息有关。

综上所述，CA125、CA199、NLR 及 PLR 在绝经后 EC 中表现出高水平，CA125、CA199、NLR 及 PLR 检测联合三维超声检查诊断绝经后 EC 效果显著，可为临床诊断提供可靠参考。

参 考 文 献(References)

[1] 张心，王建东. 子宫内膜癌相关流行病学高危因素的研究进展[J]. 医学综述, 2021, 27(15): 2995-2999

[2] Yildirim N, Saatli B, Kose S, et al. Predictability of myometrial, lower uterine segment and cervical invasion with 3D transvaginal ultrasonography and magnetic resonance imaging in endometrial cancer patients: a prospective cohort study[J]. Med Ultrason, 2018, 20(3): 348-354

[3] Faria SC, Sagebiel T, Patnana M, et al. Tumor markers: myths and facts unfolded[J]. Abdom Radiol (NY), 2019, 44(4): 1575-1600

[4] 孙艺歌, 石舟红, 杨田如, 等. 血清 DKK1、CA125 及 CA199 联合检测对子宫内膜癌的临床意义 [J]. 现代生物医学进展, 2020, 20(9): 1707-1710

[5] Li BL, Wan XP. Prognostic significance of immune landscape in tumour microenvironment of endometrial cancer [J]. J Cell Mol Med, 2020, 24(14): 7767-7777

[6] Hirahara T, Arigami T, Yanagita S, et al. Combined neutrophil-lymphocyte ratio and platelet-lymphocyte ratio predicts chemotherapy response and prognosis in patients with advanced gastric cancer[J]. BMC Cancer, 2019, 19(1): 672

[7] Zhao Z, Zhao X, Lu J, et al. Prognostic roles of neutrophil to lymphocyte ratio and platelet to lymphocyte ratio in ovarian cancer: a meta-analysis of retrospective studies[J]. Arch Gynecol Obstet, 2018, 297(4): 849-857

[8] Biondo S, Trenti L, Kreisler E. Assessment of Sentinel Lymph Node Biopsy vs Lymphadenectomy for Intermediate- and High-Grade Endometrial Cancer Staging COMMENT & RESPONSE [J]. JAMA surgery, 2021, 33(2): 156-159

[9] Koh WJ, Abu-Rustum NR, Bean S, et al. Uterine Neoplasms, Version 1.2018, NCCN Clinical Practice Guidelines in Oncology [J]. J Natl Compr Canc Netw, 2018, 16(2): 170-199

[10] Mé rida de la Torre FJ, Moreno Campoy EE. Diagnostic role of tumor markers[J]. Med Clin (Barc), 2019, 152(5): 185-187

[11] Gion M, Trevisiol C, Rutjes AWS, et al. Circulating tumor markers: a guide to their appropriate clinical use | Comparative summary of recommendations from clinical practice guidelines (PART 2)[J]. Int J Biol Markers, 2017, 32(1): e1-e52

[12] 梁炯芳. 超声检验联合血清 3 项检测对子宫内膜癌患者病情的预测效果及对治疗的指导价值分析 [J]. 中国妇幼保健, 2021, 36(2): 462-465

[13] Naredi N, Sharma R, Gurmeet P. Can Three-Dimensional Transvaginal Sonography Replace Office Hysteroscopy in Detecting Uterine Abnormalities in Infertility Patients?[J]. J Hum Reprod Sci,

2021, 14(4): 392-399

[14] Ni J, Han B, Liang J, et al. Three-dimensional 3D ultrasound combined with power Doppler for the differential diagnosis of endometrial lesions among infertile women[J]. Int J Gynaecol Obstet, 2019, 145(2): 212-218

[15] Liu MJ, Liu ZF, Yin WH, et al. Application of transvaginal three-dimensional power Doppler ultrasound in benign and malignant endometrial diseases[J]. Medicine (Baltimore), 2019, 98(46): e17965

[16] Levine EM, Fernandez CM, Miller D, et al. Clinical Value of 3-Dimensional Ultrasound in Gynecology [J]. J Ultrasound Med, 2018, 37(10): 2445-2450

[17] Rasmussen CK, Hansen ES, Dueholm M. Inter-rater agreement in the diagnosis of adenomyosis by 2- and 3-dimensional transvaginal ultrasonography[J]. J Ultrasound Med, 2019, 38(3): 657-666

[18] 袁平, 谈可, 胡珊. 经阴道三维超声定量评价宫腔粘连及其程度的临床研究[J]. 现代科学仪器, 2021, 38(5): 167-171

[19] Bermejo C, Martínez-Ten P, Recio M, et al. Three-dimensional ultrasound and magnetic resonance imaging assessment of cervix and vagina in women with uterine malformations [J]. Ultrasound Obstet Gynecol, 2014, 43(3): 336-345

[20] 陈慧敏, 周涵, 钟玲, 等. 经阴道三维超声鉴别诊断子宫内膜病变类型及子宫内膜癌分期的价值 [J]. 中国医学装备, 2021, 18(10): 83-87

[21] 黄少丽, 王洁, 汪菊, 等. 经阴道三维超声在围绝经期子宫内膜病变中的应用价值[J]. 广东医学, 2015, 36(11): 1687-1688

[22] Zhang M, Cheng S, Jin Y, et al. Roles of CA125 in diagnosis, prediction, and oncogenesis of ovarian cancer [J]. Biochim Biophys Acta Rev Cancer, 2021, 1875(2): 188503

[23] 吕佳楠. CA125、HE4、AngⅡ联合检测在子宫内膜癌诊断中的应用价值[D]. 辽宁：中国医科大学, 2015

[24] Wan Q, Liu Y, Lv B, et al. Correlation of Molecular Tumor Markers CA125, HE4, and CEA with the Development and Progression of Epithelial Ovarian Cancer[J]. Iran J Public Health, 2021, 50(6): 1197-1205

[25] 刘家利, 谢小军. 子宫内膜癌组织 HIF-1α、血清 CA125 水平在患者病情与疾病预后评估中的价值 [J]. 陕西医学杂志, 2019, 48(6): 800-802

[26] Bian J, Sun X, Li B, et al. Clinical Significance of Serum HE4, CA125, CA724, and CA19-9 in Patients With Endometrial Cancer[J]. Technol Cancer Res Treat, 2017, 16(4): 435-439

[27] Ma Y, Shao X. Uterine fibroids with positive 18F-FDG PET/CT image and significantly increased CA19-9: A case report[J]. Medicine (Baltimore), 2017, 96(51): e9421

[28] Ural ÜM, Şehitoğlu İ, Tekin YB, et al. Neutrophil-to-lymphocyte and platelet-to-lymphocyte ratios in patients with endometrial hyperplasia and endometrial cancer[J]. J Obstet Gynaecol Res, 2015, 41(3): 445-448

[29] Cupp MA, Cariolou M, Tzoulaki I, et al. Neutrophil to lymphocyte ratio and cancer prognosis: an umbrella review of systematic reviews and meta-analyses of observational studies [J]. BMC Med, 2020, 18 (1): 360

[30] 王静, 陆晓媛. 术前中性粒细胞 / 淋巴细胞比值与子宫内膜癌分期术患者预后的关系[J]. 中国肿瘤外科杂志, 2016, 8(6): 377-380

[31] Muzykiewicz KP, Iwanska E, Janeczek M, et al. The analysis of the prognostic value of the neutrophil/ lymphocyte ratio and the platelet/lymphocyte ratio among advanced endometrial cancer patients[J]. Ginekol Pol, 2021, 92(1): 16-23

[32] Pergialiotis V, Oikonomou M, Damaskou V, et al. Platelet to lymphocyte and neutrophil to lymphocyte ratio as predictive indices of endometrial carcinoma: Findings from a retrospective series of patients and meta-analysis [J]. J Gynecol Obstet Hum Reprod, 2018, 47(10): 511-516

（上接第 1684 页）

[21] Apte RS, Chen DS, Ferrara N. VEGF in Signaling and Disease: Beyond Discovery and Development [J]. Cell, 2019, 176 (6): 1248-1264

[22] 高娟, 张渭波, 李卓, 等. ILK、Cyclin D1 及 MMP-9 在膀胱癌中的表达及意义[J]. 山西医科大学学报, 2018, 49(1): 44-47

[23] 李强, 王九江, 罗水发, 等. ABCE1 基因沉默对人膀胱癌 T24 细胞增殖和迁移能力的影响 [J]. 中国病理生理杂志, 2015, 31(5): 929-933

[24] Tian Y, Tian X, Han X, et al. ABCE1 plays an essential role in lung cancer progression and metastasis [J]. Tumour Biol, 2016, 37(6): 8375-8382

[25] 史本涛, 苏博兴, 方冬, 等. RNAi 沉默 KPNA2 对人膀胱癌细胞系 5637 转移潜能的影响 [J]. 中华肿瘤防治杂志, 2015, 22(11): 832-835, 845

[26] 韩博, 吴舜, 何前辉, 等. 肾透明细胞癌中 MRPS5 的表达与患者预后的关系[J]. 局解手术学杂志, 2020, 29(2): 97-101

[27] 张洲洲, 浦金贤, 俞弘颀, 等. PPAR-γ 和 PTEN 蛋白在膀胱移行细胞癌中的表达及意义[J]. 中国临床保健杂志, 2017, 20(5): 551-554

[28] Zhu J, Li Y, Chen C, et al. NF-κB p65 Overexpression Promotes Bladder Cancer Cell Migration via FBW7-Mediated Degradation of RhoGDIα Protein[J]. Neoplasia, 2017, 19(9): 672-683

[29] 李蓉, 姜新, 陈颖虹, 等. TURBT 术后即刻膀胱灌注不同浓度吡柔比星对浅表性膀胱癌患者免疫功能及生活质量的影响[J]. 现代生物医学进展, 2020, 20(9): 1685-1688, 1796

[30] Yamamoto S, Kageyama Y, Fujii Y, et al. Randomized Study of Postoperative Single Intravesical Instillation With Pirarubicin and Mitomycin C for Low-risk Bladder Cancer [J]. Anticancer Res, 2020, 40(9): 5295-5299